

19. Bitar Y. Separation and Assay of Three Anti-Cough Drugs Pseudoephedrine, Dextromethorphan and Chlorpheniramine in Pharmaceutical Forms by using single RP-HPLC Method. *Research J Pharm and Tech.* 2020;13(2):831-9. doi: <https://doi.org/10.5958/0974-360X.2020.00157.2>

20. Waseem M, Bjerke S. Splenic Injury. In: StatPearls [Internet]. Treasure Island (FL): StatPearls Publishing; 2024 [cited 2024 Aug 15]. Available from: <https://www.ncbi.nlm.nih.gov/books/NBK441993/>

Стаття надійшла до редакції 04.10.2024;
затверджена до публікації 20.11.2024



УДК 616.716.4-089.843-003-076.4/.5-092.9

<https://doi.org/10.26641/2307-0404.2024.4.319201>

I.V. Челпанова 

МОРФОЛОГІЧНА ХАРАКТЕРИСТИКА РЕГЕНЕРАЦІЇ КІСТКИ НИЖНЬОЇ ЩЕЛЕПИ В ЕКСПЕРИМЕНТІ ІЗ ЗАСТОСУВАННЯМ НАТУРАЛЬНОГО КОЛАГЕНУ З ЛІНКОМІЦИНОМ

Львівський національний медичний університет ім. Данила Галицького
вул. Пекарська, 52, Львів, 79010, Україна
Danylo Halytsky Lviv National Medical University
Pekarska str., 52, Lviv, 79010, Ukraine
e-mail: ilona.med75@gmail.com

Цитування: Медичні перспективи. 2024. Т. 29, № 4. С. 73-83

Cited: Medicni perspektivi. 2024;29(4):73-83

Ключові слова: нижня щелепа, зубощелепний апарат, регенерація кісткової тканини, колаген, лінкоміцин, остеопластичні матеріали, морфометричне дослідження

Key words: mandible/lower jaw, maxillofacial apparatus, bone tissue regeneration, collagen, lincomycin, osteoplastic materials, morphometric study

Реферат. Морфологічна характеристика регенерації кістки нижньої щелепи в експерименті із застосуванням натурального колагену з лінкоміцином. Челпанова I.V. Метою дослідження було визначити динаміку гістоархітектурних перебудов кістково-керамічного регенерату після трансплантації натурального колагену в поєднанні з лінкоміцином в експериментальний дефект нижньої щелепи кролика. Досліди виконано на 45 кроликах-самцях віком 6-7 міс, масою 2,5-3,0 кг. Двадцять тварин становили контрольну групу, 20 – експериментальну. Ще 5 інтактних тварин було використано для вивчення нормальної структури кісткової тканини досліджуваної ділянки нижньої щелепи. До контрольної групи увійшли тварини з дефектом кісткової тканини, який загоювався під кров'яним згустком. Експериментальну групу склали кролики, у яких кістковий дефект заповнювали натуральним колагеном з одночасним внутрішньом'язовим введенням лінкоміцину в дозі 12 мг/кг маси тварини 1 раз на добу, впродовж 6 діб (Кол-К-лінкоміцин). Контроль посттравматичного стану кісткової тканини в ділянці дефекту здійснювали впродовж 84 діб. Методом сканувальної електронної мікроскопії вивчали поверхневі ультраструктурні зміни регенерату. Для визначення змін складу регенерату використовували підрахунок трьох параметрів – відносного об'єму: 1) кісткової тканини, 2) остеопластичного матеріалу та 3) сполучної тканини в регенераті. Дані проаналізували за допомогою t-критерію Стьюдента, різницю при

$p < 0,05$ визначили як статистично значущу. Дослідження особливостей рельєфу поверхні експериментального кісткового дефекту нижньої щелепи імплантації тваринам матеріалу Кол-К у поєднанні із застосуванням лінкоміцину дозволило виявити численні регенераційні зміни, що відбувалися після нанесення травми та корелювали з динамікою змін відносного об'єму кісткової тканини, остеопластичного матеріалу та сполучної тканини в регенераті. Морфометричне вивчення відносного об'єму складових компонентів регенерату експериментального дефекту дозволило встановити фазовий характер динаміки досліджуваних змін. Установлено, що остеоцитарна лакуно-каналъцева система, що формувалася після імплантації матеріалу, набувала ознак типової будови. Осередки незавершеного остеогенезу не візуалізувалися. На відміну від групи контрольних тварин, після застосування матеріалу Кол-К у поєднанні із застосуванням лінкоміцину більшість остеонів регенерату поблизу зовнішньої кісткової пластинки не відрізнялась від типової будови материнської кістки як за своєю структурою, так і за геометрією.

Abstract. Morphological characteristics of regeneration of the lower jaw bone in an experiment using natural collagen with lincomycin. Chelpanova I.V. This study aimed to investigate the dynamic changes in the histomorphological architecture of bone-ceramic regeneration following the transplantation of natural collagen combined with lincomycin into an experimental defect of the rabbit mandible. 45 adult male rabbits aged 6-7 months and weighing 2.5-3 kg were used for the study. 20 animals were in control group and 20 animals in experimental. An additional 5 intact animals were used to study the normal structure of bone tissue in the studied area of the lower jaw. The control group consisted of animals with a bone defect that healed under a blood clot. The experimental group consisted of rabbits with the bone defect filled with natural collagen, with simultaneous intramuscular injections of lincomycin at a dose of 12 mg/kg body weight once a day for 6 days (Col-C-lincomycin). Post-traumatic bone tissue status within the defect area was monitored for 84 days. Ultrastructural changes were studied using scanning electron microscopy. To determine changes in the composition in the bone regeneration, three parameters were calculated – the relative volume of: 1) bone tissue, 2) osteoplastic material and 3) connective tissue in the bone regeneration. The data were analyzed using the Student's *t*-test, and a difference at $p < 0.05$ was considered statistically significant. The research of the surface topography of the experimental bone defect in the rabbit mandible, following the implantation of Col-C material in combination with lincomycin, revealed numerous regenerative changes that occurred after injury and correlated with the dynamic changes in the relative volume of bone tissue, osteoplastic material, and connective tissue within the regeneration. Morphometric analysis of the relative volume of the constituent components of the regeneration in the experimental defect revealed a phased nature of the dynamics of the observed changes. The osteocyte lacuno-canalicular system that formed after material implantation acquired characteristics of typical structure. Foci of incomplete osteogenesis were not visualized. Unlike the control group, after the application of Col-C material in combination with lincomycin, the majority of osteons in the regeneration near the outer bone plate did not differ from the typical structure of the maternal bone in terms of both its structure and geometry.

Однією з ключових проблем сучасної стоматології та травматології є розробка ефективних методів відновлення кісткової тканини [1]. Хоча кістка має природну здатність до регенерації, великі дефекти, патологічні переломи або інфекції можуть перешкоджати процесу загоєння та потребують хірургічного втручання з використанням кісткових замінників [2]. Кістка – це щільна, напівтверда, пориста, кальцифікована сполучна тканина, яка складається зі щільної органічної матриці та неорганічної мінеральної складової. Механічні властивості матеріалу тісно пов'язані з його складом і структурою [3] та залежать від організації як органічних складників [4], так і неорганічних компонентів, переважно гідроксиапатитів, кальцію та води. Колаген I типу становить 90% органічних компонентів її позаклітинного матриксу, утворює структуру потрійної спіралі, що забезпечує структурну підтримку [5], а також має чудову біосумісність, клітинну адгезію та остеопровідність [6-9]. Недоліками колагену є низька механічна міцність, швидке розкладання та відсутність остеоіндуктивності,

що суттєво перешкоджає його широкому застосуванню в клінічній практиці [6, 7, 10]. Ключовою властивістю колагену, яка дозволяє йому формувати потрійну спіраль, є повторюваний триплет Gly-XY в альфа-ланцюгах [11, 12]. Нанокристали гідроксиапатиту, що відкладаються остеобластами на колагенові фібрили, утворюють неорганічну та органічну фази кісткової матриці [13]. Для успішного заміщення кісткової тканини та забезпечення необхідної васкуляризації матеріали на основі колагену потребують модифікації, яка полягає у створенні комбінацій колагену з іншими біоактивними речовинами. Перспективним є поєднання колагену й лікарських засобів, наприклад антибіотиків, а вибір матеріалу для кісткової пластики залежить від багатьох факторів, таких як доступність, розмір дефекту, біомеханічні властивості, простота обробки, вартість, етичні аспекти, біологічні властивості та можливі ускладнення [14].

Мета дослідження – визначити динаміку гістоархітектурних перебудов кістково-керамічного регенерату після трансплантації натурального

колагену в поєднанні з лінкоміцином в експериментальний дефект нижньої щелепи кролика.

МАТЕРІАЛИ ТА МЕТОДИ ДОСЛІДЖЕНЬ

Дослідження було проведено на 45 статевозрілих кроликах-самцях віком 6-7 місяців, вагою 2,5-3 кг. Тварини були розподілені на контрольну та експериментальну групу (по 20 тварин кожна). Ще 5 інтактних тварин було використано для вивчення нормальної структури кісткової тканини досліджуваної ділянки нижньої щелепи. Тваринам контрольної та експериментальної груп під загальним знеболюванням, шляхом внутрішньочеревинного введення Тіопенату («Брофарма», Україна), з розрахунку 25 мг/кг маси тіла тварини на рівні беззубої ділянки коміркової частини нижньої щелепи за допомогою стоматологічного бора наносили кісткоруйнівну травму у вигляді шахти глибиною 4 мм та шириною 3 мм.

До контрольної групи увійшли тварини з дефектом кісткової тканини, який загоювався під кров'яним згустком. Експериментальну групу складали кролики, у яких кістковий дефект заповнювали натуральним колагеном Collasone («Botiss dental», Germany), Кол-К, з одночасним дом'язовим введенням лінкоміцину в дозі 12 мг/кг маси тварини 1 раз на добу, впродовж 6 діб. Це поєднання має ряд переваг, які формуються на основі сумісності цих двох препаратів та позитивних характеристик кожного [15, 16].

Дослідження стану кісткової тканини в ділянці нанесеного дефекту здійснювали через 1, 7, 14, 21, 28, 35, 56 та 84 доби після нанесення травми.

Динаміку гістоархітектурних перебудов кісткової тканини в зоні експериментального дефекту нижньої щелепи вивчали методом сканувальної електронної мікроскопії, виконаної на сканувальному електронному мікроскопі JEOL T220A на базі лабораторії фізичних методів дослідження в геології ЛНУ ім. І. Франка. Для отримання мікрофотографій фрагментів міжзубної ділянки коміркової частини нижньої щелепи зразки фіксували в 2,0% розчині глутаральдегіду та тричі (по 10 хв) промивали дистильованою водою. Після промивання проводили процедуру сублімаційного сушіння, із замороженням вологих зразків та подальшим вміщенням їх у вакуумну камеру, для сублімації вологи упродовж 1,5-2 годин до повного випаровування. Висушені зразки тканин приклеювали до циліндричних мідних столиків, після чого їх поверхню металізували шляхом термічного напилення тонкого шару міді (до 20 нм). Напилення здійснювали в напилювачі ВУП-5. Для фотографування поверхні зразків використовували збільшення $\times 15-$

200, прискорювальна напруга в усіх дослідах була рівною 20 кВ [17,18].

Для виготовлення гістологічних препаратів фрагменти кістки нижньої щелепи з остеотропними матеріалами фіксували у свіжоприготованому 10% розчині формаліну, демінералізували в 10% водному розчині азотної кислоти. Після цього фрагменти кісток проводили в спиртах висхідної концентрації з подальшою заливкою в парафін. З отриманих парафінових блоків виготовляли зрізи товщиною 5–7мкм. Отримані зрізи зафарбовували гематоксиліном та еозином за загальноприйнятим методом [19], візуалізували за допомогою світлового мікроскопа Ulab XSP – 137T LED (КНР) та фотографували камерою XCAM-1080 P (КНР). Для визначення змін складу регенерату використовували підрахунок відносного об'єму кісткової тканини; остеопластичного матеріалу; сполучної тканини в регенераті (у відсотках), що були визначені на демінералізованих гістологічних зрізах фрагментів нижньої щелепи. Порівнювали морфометричні показники кісткової тканини тварин контрольної групи з тваринами, яким застосовували Кол-К-лінкоміцин.

Для визначення підпорядкування отриманих даних нормальному закону розподілу використовували аналіз гістограми розподілу, показники коефіцієнтів асиметрії та екстинкції, критерій Шапіро-Вілка. Результати кожної групи в різні моменти часу підпорядковувались нормальному закону розподілу, їх подано у вигляді $M \pm m$, де M – середнє арифметичне, m – стандартне відхилення середнього. Для визначення вірогідних відмінностей між середніми значеннями показників у різні терміни експерименту, а також для порівняння даних групи контролю з експериментальною групою в однакові строки спостереження використовували t -критерій Стьюдента. Для внутрішньогрупової динаміки використовували парний t -тест, для міжгрупової динаміки – t -тест для незалежних вибірок. Різницю між групами вважали достовірною при $p < 0,05$. Для проведення статистичних обрахунків та створення графіків було використано програмне забезпечення Rstudio v1.2.5042. Для оформлення графіків та таблиць було використано електронні таблиці Excel з пакета MS Office 2010 із застосуванням ліцензійної програми STATISTICA (версія 6.1; серійний номер AGAR 909 E415822FA). Послідовність статистичних процедур відповідала рекомендаціям [20].

Комітетом з біоетики Львівського національного медичного університету імені Данила Галицького (протокол № 3 від 11 березня 2020 р.)

встановлено, що усі тварини знаходились в умовах віварію і процедури, що стосувалися питань утримання, догляду, маркування та всі інші маніпуляції проводилися із дотриманням положень «Європейської конвенції про захист хребетних тварин, які використовуються для експериментальних та інших наукових цілей» (Страсбург, 1985), «Загальних етичних принципів експериментів на тваринах», ухвалених Першим національним конгресом з біоетики (Київ, 2001), Закону України № 3447 – IV «Про захист тварин від жорстокого поводження» згідно з директивою Ради ЄС 2010/63/EU про дотримання постанов, законів, адміністративних положень держав ЄС з питань захисту тварин, які використовуються з науковою метою [21, 22].

РЕЗУЛЬТАТИ ТА ЇХ ОБГОВОРЕННЯ

Дослідження особливостей мікрорельєфу поверхні експериментального кісткового дефекту нижньої щелепи після імплантації тваринам матеріалу Кол-К у поєднанні із застосуванням лінкоміцину, яке виконувалось за допомогою

растрового електронного мікроскопа, виявило численні особливості регенераційного процесу, що відбувався після нанесення травми. Зокрема, через 1 добу після експериментального втручання на гладкій поверхні трепанаційного отвору в компактній кортикальній пластинці спостерігалися ушкоджені кровоносні мікросудини з тромбами в просвіті. Характерною ознакою було те, що навколо судин візуалізувалися лише поодинокі дрібні крововиливи. Між ушкодженими структурами губчастої кісткової тканини по краях дефекту материнської кістки визначалася помірна кількість різних за формою дрібних уламків поряд з перивазальними скупченнями еритроцитів, лейкоцитів і фібринових мас (рис. 1). Наприкінці першої доби посттравматичного періоду були значно вираженими ознаки периваскулярного й інтрацелюлярного набряку у складі тканинних структур, що розташовувалися поблизу експериментального дефекту. Значне накопичення ексудату спостерігалось також між волокнистими елементами матриці імплантованого матеріалу Кол-К.




Рис. 1. Електронна сканограма зони кісткового дефекту нижньої щелепи кролика через 1 добу після нанесення травми та заповнення дефекту матеріалом Кол-К-лінкоміцин. $\times 100$.
1 – ушкоджена поверхня зовнішньої кісткової пластинки бічної стінки шахти; 2 – фібринові маси; 3 – ділянка крововиливу; 4 – ушкоджені кісткові трабекули

Протягом 1-3 тижнів експерименту на поверхні тканини ушкоджених остеонів і кісткових трабекул материнської кістки відбувалося інтенсивне утворення численних остеоїдних горбків і ви-

ростів, які варіювали за розміром, формою та майже повністю вкривали поверхню трабекул. Периваскулярний набряк, лейкоцитарна інфільтрація та інші ознаки запалення в зоні дефекту

редукувалися до кінця другого тижня після втручання та через три тижні експерименту не виявлялися. У складі численних дрібних осередків десмального остеогенезу клітини фібробластного ряду розташовувались дифузно та, на відміну від контрольної групи, виявлялися у великій кількості. У периферичних ділянках регенерату новоутворені трабекули між волокнистими фрагментами імплантованого матеріалу Кол-К у поєднанні із застосуванням лінкоміцину об'єднувалися з

горбистими трабекулами материнської губчастої кістки. У переважній більшості спостережень зберігалась доволі чітка демаркація між поверхнею волокнистого імплантату, вкритого новоутвореними остеїдними трабекулами, і материнською кісткою з боку стінки експериментальної шахти (рис. 2). У глибоких ділянках регенерату визначалася помірна кількість кровоносних мікросудин в оточенні активних фібробластів і щільних спікулоподібних сполучнотканинних виростів.

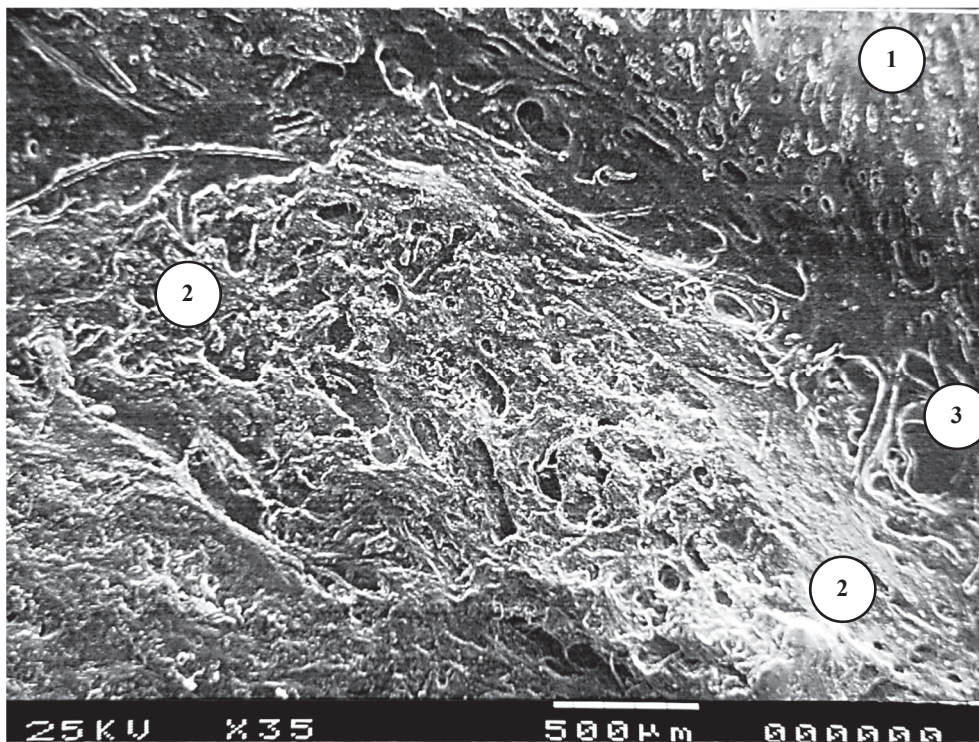


Рис. 2. Електронна сканограма зони кісткового дефекту нижньої щелепи кролика через 3 тиж після нанесення травми та заповнення дефекту матеріалом Кол-К-лінкоміцину. $\times 35$.
1 – материнська кістка стінки експериментальної шахти; 2 – рельєф новоутворених кісткових трабекул на поверхні регенерату; 3 – демаркаційна зона

Упродовж 4-5-го тижнів після імплантації матеріалу Кол-К у поєднанні із застосуванням лінкоміцину на периферії регенерату виявлялись різноманітні за формою та розмірами остеїдні трабекули з переважною радіальною орієнтацією та щільним анастомозуванням між собою. Характерним було те, що вкрита новоутвореними трабекулами поверхня регенерату щільно прилягала до материнської кістки. Окремі дрібні волокнисті залишки остеотропного матеріалу виявлялися рідко. У глибоких зонах експериментального дефекту виявлялися значні за площею ділянки грубоволокнистої кісткової тканини, у товщі яких щільно розташовувались примітивні кровоносні мікросудини й окремі фрагменти резорбованого матеріалу Кол-К.

Велика кількість остеобластів утворювала численні скупчення між остеогенними острівцями та гемокапілярами. В окремих невеликих ділянках глибокої зони регенерату поблизу залишків імплантату виявлялися осередки десмального остеогенезу зі значною кількістю клітин фібробластного ряду. У периферичних новоутворених трабекулах між дрібними залишками волокон матеріалу кількісно переважали остеобласти, але помірна кількість первинних остеоцитів значно перевищувала вміст цих клітин, які спостерігалися при дослідженні кісткових зразків контрольної групи. На поверхні більшості новоутворених трабекул візуалізувалась виражена гетероморфна горбистість. Значна кількість остеокластів зустрічалася на межі регенерату з

пластинчастою кістковою тканиною кортикальної пластинки материнської кістки. На відміну від попереднього терміну спостережень, через 5 тижнів експерименту ознаки десмального остеогенезу в поверхневій локалізації не визначались. На межі щільного прилягання грубоволокнистої тканини новоутворених трабекул до остеонної тканинної

системи материнської кістки остеокласти з розмірами 70-110 мкм виявлялися поблизу зон біорезорбції регенерату поряд з волокнистими залишками імплантованого матеріалу Кол-К (рис. 3). Загальна кількість остеокластів значно перевищувала їх вміст як відносно 4-го тижня експерименту, так і порівняно з контрольною групою.

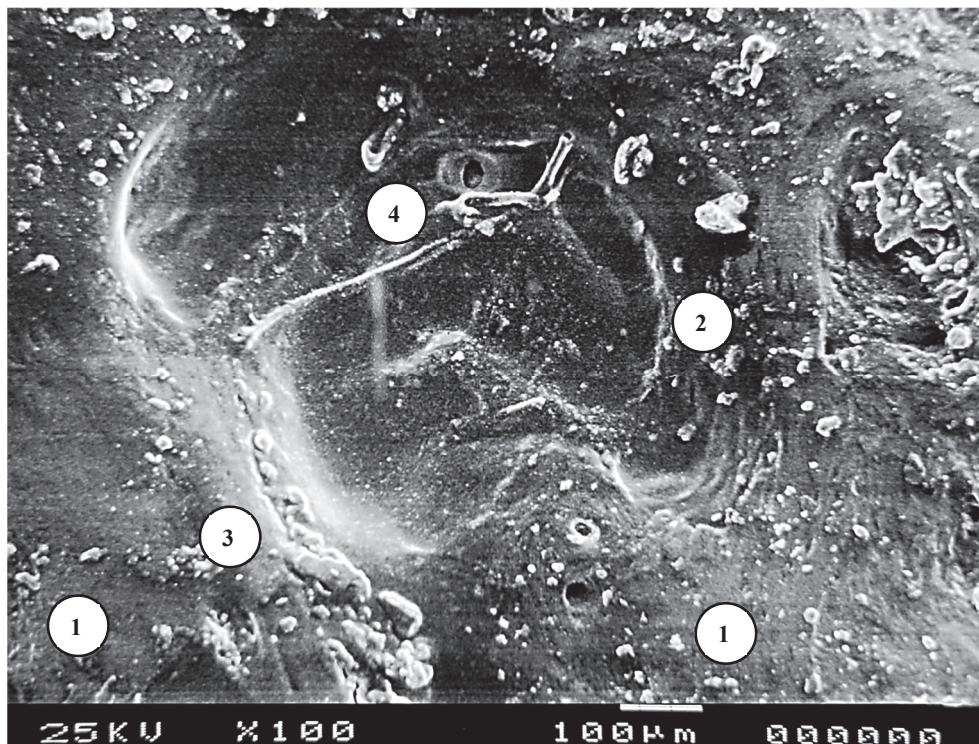


Рис. 3. Електронна сканограма зони кісткового дефекту нижньої щелепи кролика через 5 тиж після нанесення травми та заповнення дефекту матеріалом Кол-К-лінкоміцин. $\times 100$.
1 – материнська компактна кістка; 2 – зона біорезорбції; 3 – скупчення остеобластів; 4 – залишки волокон імплантованого матеріалу

Через 8 тижнів експерименту поліморфні трабекули у складі кісткового регенерату суттєво варіювали за своєю гістоархітектурою. Зокрема, у глибині нанесеного кісткового дефекту на периферії зони регенерації у складі трабекул переважала пластинчаста кісткова тканина з невеликим вмістом вторинних остеобластів й остеокластів, причому межа між новоутвореними трабекулами й материнською губчастою кісткою не візуалізувалася. У середині регенерату спостігалася гетероморфна губчаста структура, яка складалася переважно з примітивних кісткових пластинок і, значною мірою, грубоволокнистої тканини з домішкою частково резорбованих фрагментів імплантованого матеріалу. Сполучно-тканинні ділянки навколо мікросудин зустрічались більш часто, ніж у тварин контрольної групи, у вигляді прошарків, збагачених на хаотично угруповані колагенові волокна. Серед

остеогенних клітин переважали остеобласти, розташовані дифузно, в помірній кількості. На межі регенерату із зовнішньою кістковою пластинкою материнської кістки визначались новоутворені примітивні остеони з ознаками помірно розвиненої лакуно-каналцевої архітектури. На відміну від спостережень у контрольній групі тварин, обмежена кількість остеокластів виявлялася в ділянках грубоволокнистої кісткової тканини незначної частини кісткових трабекул, що свідчило про продовження ремоделювання означених ділянок.

Через 12 тижнів після експериментальної травми та імплантації матеріалу Кол-К-лінкоміцин у складі губчастої кістки коміркового відростка трабекули склалися переважно з пластинчастої тканини. У глибоких ділянках регенерату зустрічались невеликі осередки грубоволокнистої тканини поряд з волоконними

рештками імплантованого матеріалу. Активовані остеокласти зустрічалися рідко. Поблизу неушкодженої материнської губчастої кістки в периферичних ділянках регенерату мікрорельєф поверхні трабекул був гладкий, без ознак активного новоутворення остеоїду. Остеогенні клітини та остеокласти розташовувалися менш щільно, ніж на попередньому терміні експерименту. Загалом остеоцитарна лакуно-каналцева система, що формувалася після імплантації матеріалу, набувала ознак типової будови. Осередки незавершеного остеогенезу не візуалізувалися. На відміну від групи контрольних тварин, після застосування матеріалу Кол-К у поєднанні із застосуванням лінкоміцину більшість остеонів регенерату поблизу зовнішньої кісткової пластинки не відрізнялась від типової будови материнської кістки як за своєю структурою, так і геометрією.

При морфометричному вивченні динаміки змін відносного об'єму кісткової тканини в регенераті експериментального дефекту в контрольній групі визначалося активне зростання параметра від першого до п'ятого тижня після нанесення дефекту (табл.). Зокрема, відносний вміст кісткової тканини в регенераті через 2 тижні експерименту у 2,75 раза ($p < 0,05$) перевищував значення 1-го тижня; через 3 тижні параметр зростав на 60,4% ($p < 0,05$) відносно рівня попереднього терміну; через 4 і 5 тижнів – на 68,0% ($p < 0,05$) і 32,0% ($p < 0,05$) відповідно. При порівнянні результатів 5-го та 8-го тижнів підвищення відносного об'єму кісткової тканини в регенераті, що формувався під кров'яним згустком, становило 24,5% ($p < 0,05$). У подальшому, через 12 тижнів експерименту, зміни показника не мали статистичної значущості порівняно з величиною 8-го тижня, стабілізуючись на рівні $70,3 \pm 4,8\%$.

Динаміка змін відносного об'єму кісткової тканини, остеопластичного матеріалу та сполучної тканини в регенераті (%), $M \pm m$

Термін	Кісткова тканина		Матеріал	Сполучна тканина	
	контроль	експеримент	експеримент	контроль	експеримент
1 доба	3,7 \pm 0,6	4,2 \pm 0,7	74,3 \pm 5,9	6,9 \pm 0,4	7,1 \pm 0,6
7 діб	5,6 \pm 0,8#	7,3 \pm 1,1#	54,0 \pm 5,0#	14,7 \pm 1,1#	17,8 \pm 2,1#
14 діб	15,4 \pm 1,2#	17,3 \pm 1,8#	40,8 \pm 4,1#	30,5 \pm 2,4#	41,7 \pm 3,7*#
21 доба	24,7 \pm 1,8#	34,7 \pm 3,1*#	31,5 \pm 3,7#	56,1 \pm 3,5#	36,3 \pm 4,0*#
28 діб	41,5 \pm 3,4#	48,5 \pm 3,0*#	14,6 \pm 1,9#	41,8 \pm 3,1#	29,4 \pm 2,5*#
35 діб	54,8 \pm 3,7#	62,3 \pm 5,2*#	3,6 \pm 0,7#	34,2 \pm 2,3#	26,1 \pm 2,2*
56 діб	68,2 \pm 4,5#	69,9 \pm 4,9#	2,7 \pm 0,6	20,7 \pm 1,7#	25,5 \pm 1,7*
84 доби	70,3 \pm 4,8	72,4 \pm 6,1	2,2 \pm 0,8	24,5 \pm 2,0	24,3 \pm 2,2

Примітки: * – різниця статистично значуща при порівнянні з контрольною групою; # – різниця статистично значуща при порівнянні з попереднім терміном експерименту.

Морфометричний аналіз показав, що після застосування матеріалу Кол-К у поєднанні з лінкоміцином відбувалося поступове зростання відносного об'єму кісткової тканини в регенераті, яке за напрямком динаміки та її інтенсивністю в перші два тижні експерименту було схожим на таку в контрольній групі. Зокрема, через 1 тиждень після імплантації значення параметра на 73,8% ($p < 0,05$) перевищувало його рівень у першу добу експерименту, проте не відрізнялось у статистично значущому ступені від показника групи контролю. Через 2 тижні після імплантації Кол-К на тлі

застосування лінкоміцину величина параметра в 2,4 раза ($p < 0,05$) збільшувалась порівняно зі значенням першого тижня, що також не мало суттєвої різниці з контрольним рівнем. У подальшому відбувалося активне зростання відносного об'єму кісткової тканини в регенераті: через 3 тижні – удвічі ($p < 0,05$) відносно другого тижня; через 4 тижні – на 39,8% ($p < 0,05$) відносно третього тижня, через 5 тижнів – на 28,5% ($p < 0,05$) відносно четвертого тижня. При порівнянні результатів 3-го та 5-го тижнів параметр експериментальної групи статистично значуще перевищував відповідні за

терміном контрольні значення. Через 8 і 12 тижнів після імплантації Кол-К із застосуванням лінкоміцину відносний об'єм кісткової тканини стабілізувався на рівні 69-73% від загального об'єму регенерату і наприкінці експерименту не відрізнявся в статистично вагомому ступені від показників контрольної групи.

При аналізі відносного об'єму остеопластичного матеріалу в регенераті на етапах аугментації експериментального дефекту в групі з імплантацією матеріалу Кол-К із застосуванням лінкоміцину спостерігалась активна біорезорбція в перші п'ять тижнів експерименту з подальшою стабілізацією на мінімальному рівні впродовж кінцевих термінів спостережень. Зокрема, протягом першого тижня після імплантації досліджуваній параметр зменшувався на 27,3% ($p < 0,05$) відносно значення через 1 добу. Протягом другого тижня зниження відносного вмісту матеріалу становило 24,4% ($p < 0,05$) порівняно зі значенням першого тижня. Протягом третього тижня відбувалося зниження параметра на 22,8% ($p < 0,05$) відносно значення через 2 тижні. На 4-й тиждень спостерігалась більше ніж дворазова редуція показника порівняно з величиною 3-го тижня. До кінця 5-го тижня значення відносного об'єму остеопластичного матеріалу в регенераті сягали значення $3,6 \pm 0,7\%$, зменшуючись на 75,3% ($p < 0,05$) відносно попереднього терміну. Наприкінці експерименту параметр коливався на рівні мінімальних значень від $2,7 \pm 0,6\%$ через 8 діб до $2,2 \pm 0,8\%$ через 12 діб після імплантації матеріалу Кол-К із застосуванням лінкоміцину.

Морфометричне вивчення відносного об'єму сполучної тканини в регенераті експериментального дефекту в контрольній групі дозволило встановити фазовий характер динаміки змін параметра. У перші три тижні експерименту спостерігалось активне зростання вмісту сполучнотканинного компонента у складі регенерату. Зокрема, через 1 тиждень після нанесення травми параметр зростав у 2,1 раза ($p < 0,05$) відносно значення через 1 добу; через 2 тижні експерименту – на 107,5% ($p < 0,05$) порівняно з величиною 1-го тижня; через 3 тижні параметр підвищувався на 83,9% ($p < 0,05$) відносно рівня попереднього терміну та сягав найвищого значення $56,1 \pm 3,5\%$. У подальшій динаміці змін вмісту сполучної тканини спостерігалось поступове зниження показника: через 4 тижні – на 25,5% ($p < 0,05$) відносно пікового значення 3-го тижня; через 5 і 8 тижнів – на 18,2% ($p < 0,05$) і 39,5% ($p < 0,05$) відповідно порівняно з попереднім терміном дослідження. У період від 8-го до 12-го тижня відносний об'єм сполучної тканини в регенераті,

що формувався під кров'яним згустком, не змінювався у статистично вагомому ступені та стабілізувався на рівні $24,5 \pm 2,0\%$.

В експериментальній групі тварин, у яких пластику дефекту проводили з використанням матеріалу Кол-К сумісно з лінкоміцином, спостерігалось різке зростання відносного об'єму сполучної тканини в регенераті впродовж перших двох тижнів експерименту. Зокрема, через 1 тиждень після травми значення параметра у 2,5 раза ($p < 0,05$) перевищувало показник першої доби та не відрізнялося істотно від контрольного рівня. Через 2 тижні після імплантації матеріалу спостерігалось найбільш інтенсивне підвищення параметра до його найвищого рівня $41,7 \pm 3,7\%$, що порівняно з величиною першого тижня становило приріст на 134,3% та перевищувало відповідний за терміном контрольний рівень на 36,7% ($p < 0,05$). Протягом 3-5-го тижнів експерименту відбувалася поступова редуція вмісту сполучної тканини в регенераті. Через 3 тижні параметр експериментальної групи поступався значенню 2-го тижня на 12,9% ($p < 0,05$), відповідному за терміном значенню контролю – на 35,3% ($p < 0,05$). Через 4 тижні параметр після імплантації матеріалу поступався значенню 3-го тижня на 19,0% ($p < 0,05$), відповідному за терміном значенню контролю – на 29,7% ($p < 0,05$). Через 5 тижнів параметр в експериментальній групі поступався значенню 4-го тижня на 11,2% ($p < 0,05$), значенню контролю – на 23,7% ($p < 0,05$). У терміни 8-12 тижнів після імплантації матеріалу Кол-К-лінкоміцин вміст сполучної тканини в регенераті суттєво не змінювався порівняно з показником 5-го тижня, проте через 8 тижнів на 23,2% ($p < 0,05$) перевищував контрольний рівень. Через 12 тижнів експерименту відмінності між порівнюваними групами не виявлялись.

Аналізуючи отримані нами результати, слід зазначити, що кісткова пластика є поширеною процедурою в стоматології, травматології, регенеративній медицині, яка знаходить широке застосування в різних клінічних ситуаціях. Її використовують як у пародонтальній хірургії, так і при імплантації зубів, а також синусліфтингу, збереженні комірок і багатьох інших процедурах [23, 24, 25, 26, 27, 28]. Кістка є складно організованим ієрархічним матеріалом, а її унікальна архітектура та оптимальний склад дозволяють досягти рідкісного поєднання високої міцності та гнучкості, складного балансу в традиційному дизайні матеріалів [29]. Нанокристали гідроксиапатиту, що відкладаються остеобластами на колагенові фібрили, утворюють неорганічну та органічну фази кісткової

матриці. Схеми Fan L., Ren Y. et al. демонструє, що кісткова матриця має ієрархічну структуру, що складається з 65% мінеральної фази, гідро-

ксиапатиту, 35% органічної фази (~90% колагену типу I, 5% неколагенових білків і 2% ліпідів за вагою) та невеликої кількості води (рис. 4) [13].

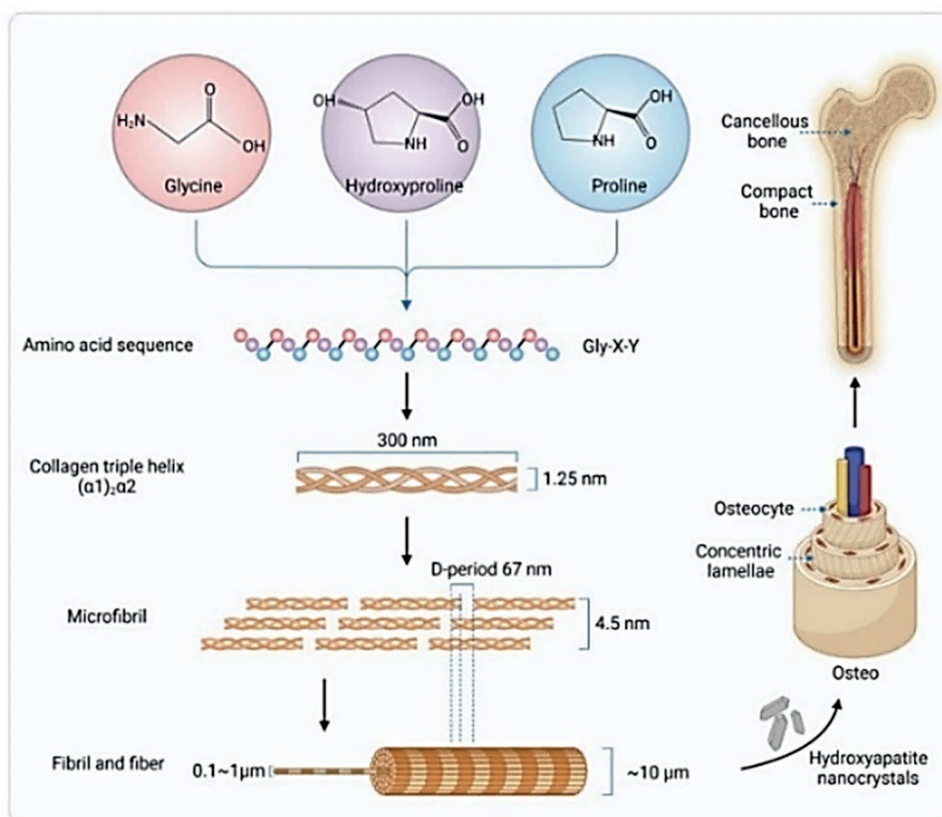


Рис. 4. Схематичне зображення структури колагенового волокна I типу та людської кістки [13]

Постійне вдосконалення матеріалів на основі колагену та їх поєднання прокладе шлях для інноваційних підходів у стоматології, що зрештою принесе користь пацієнтам, які потребують регенеративного лікування.

Застосування колагену в регенерації кісткової тканини зробило значний крок вперед. Завдяки вдосконаленню методів його видобутку та очищення сучасні препарати колагену мають максимально збережену природну структуру та мінімальну здатність викликати імунну відповідь. Модифікація колагену дозволила покращити його міцність та стійкість до розпаду, що робить його більш придатним для використання в медичних цілях. Препарат 100% натурального колагену Collasone (Кол-К) – це резорбтивний матеріал кінчної форми, що використовується для стимуляції загоєння ран. Він являє собою природну матрицю для формування нових клітин остеогенного ряду. Цей препарат широко використовується для постекстракційної консервації коміркового відростка та сприяє формуванню кров'яного згустка з подальшою реорганізацією його

в напрямку формування матриці для утворення кісткової тканини. Collasone має високу біосумісність та прогнозований результат збереження висоти коміркового відростка. До основних характеристик Collasone належать: висока здатність до процесів резорбції, яка триває впродовж 2-4 тижнів, забезпечення стабілізації кров'яного згустка та ефективний локальний гемостаз. Колагенові конуси знайшли широке застосування в різних сферах стоматології, зокрема в імплантології, парадонтології та щелепно-лицевій хірургії. Їх використовують для контролю кровотечі та гемостазу після екстракції зуба, при проведенні біопсії та при виконанні закритого синус-ліфтингу [30]. Лінкоміцин належить до групи остеотропного антибіотика широкого спектра дії. Вплив лінкоміцину заснований на пригніченні життєдіяльності патогенних та умовно-патогенних мікроорганізмів [15]. Поєднання колагену з одночасним дом'язовим введенням лінкоміцину впродовж шести діб виявило низку переваг, що виникають завдяки сумісності препаратів та їх індивідуальних властивостей. Матеріали на

основі колагену в різних формах, включаючи мембрани, губки або матриці, гідрогелі та композитні каркаси, також широко використовуються *in vivo* для підтримки регенерації кісткової тканини в різних клінічних застосуваннях [31].

Незважаючи на вже відомі результати застосування остеопластичних матеріалів у клінічній практиці, повна та якісна регенерація кісток щелепно-лицевої ділянки, її механізми та динаміка залишаються не до кінця вивченими, потребують уточнення й деталізації.

ВИСНОВКИ

1. Застосування натурального колагену в поєднанні з лінкоміцином зумовлює поступове зростання відносного об'єму кісткової тканини в регенераті, яке за напрямком динаміки та її інтенсивністю в перші два тижні експерименту є схожим на таку в контрольній групі.

2. Проявами посиленої регенерації травмованої кістки на тлі застосування натурального

колагену в поєднанні з лінкоміцином є явища неоваскулогенезу, стимуляції діяльності клітин остеогенного ряду з подальшим формуванням нових трабекул.

3. Динаміка нарощування кісткової маси, що заміщує кістковий дефект із застосуванням натурального колагену в поєднанні з лінкоміцином, суттєво не відрізняється від показників тварин контрольної групи.

4. Застосований остеопластичний матеріал підлягає повній резорбції через 12 тижнів експерименту.

Фінансування. Дослідження проведено в рамках ініціативної НДР кафедри гістології, цитології та ембріології Львівського національного медичного університету ім. Данила Галицького: «Морфофункціональні та імуногістохімічні особливості тканин і органів в нормі та при патологічних станах» (№ держреєстрації 0122U000168).

Конфлікт інтересів. Автор заявляє про відсутність конфлікту інтересів.

REFERENCES

- Xue N, Ding X, Huang R, et al. Bone tissue engineering in the treatment of bone defects. *Pharmaceuticals*. 2022;15:879. doi: <https://doi.org/10.3390/ph15070879>
- Ferraz MP. Bone grafts in dental medicine: an overview of autografts, allografts and synthetic materials. *Materials (Basel)*. 2023;16:4117. doi: <https://doi.org/10.3390/ma16114117>
- Santana N, Mehazabin S, Sangeetha K, Kumari M. Osteodystrophies of jaws. *J Oral Maxillofac Pathol*. 2020;24(2):405. doi: https://doi.org/10.4103/jomfp.JOMFP_225_19
- Tang T, Casagrande T, Mohammadpour P, Landis W, Lievers B, Grandfield K. Characterization of human trabecular bone across multiple length scales using a correlative approach combining X-ray tomography with LaserFIB and plasma FIB-SEM. *Sci Rep*. 2024;14(1):21604. doi: <https://doi.org/10.1038/s41598-024-72739-8>
- Buss DJ, Kröger R, McKee MD, Reznikov N. Hierarchical organization of bone in three dimensions: A twist of twists. *J Struct Biol X*. 2021;6:100057. doi: <https://doi.org/10.1016/j.jysbx.2021.100057>
- Li Y, Liu Y, Li R, et al. Collagen-based biomaterials for bone tissue engineering. *Mater Des*. 2021;210:110049. doi: <https://doi.org/10.1016/j.matdes.2021.110049>
- Rico-Llanos GA, Borrego-González S, Moncayo-Donoso M, Becerra J, Visser R. Collagen type I biomaterials as scaffolds for bone tissue engineering. *Polymers*. 2021;13(4):599. doi: <https://doi.org/10.3390/polym13040599>
- Ma C, Wang H, Chi Y, Wang Y, Jiang L, Xu N, et al. Preparation of oriented collagen fiber scaffolds and its application in bone tissue engineering. *Appl Mater Today*. 2021;22:100902. doi: <https://doi.org/10.1016/j.apmt.2020.100902>
- Gurumurthy B, Janorkar AV. Improvements in mechanical properties of collagen-based scaffolds for tissue engineering. *Curr Opin Biomed Eng*. 2020;17:100253. doi: <https://doi.org/10.1016/j.cobme.2020.100253>
- Liu X, Zheng C, Luo X, Wang X, Jiang H. Recent advances of collagen-based biomaterials: Multi-hierarchical structure, modification and biomedical applications. *Mater Sci Eng C Mater Biol Appl*. 2019;99:1509-22. doi: <https://doi.org/10.1016/j.msec.2019.02.070>
- Revell CK, Jensen OE, Shearer T, et al. Collagen fibril assembly: New approaches to unanswered questions. *Matrix biology plus*. 2021;12:100079. doi: <https://doi.org/10.1016/j.mbplus.2021.100079>
- Chao YH, Sun JS. Biomechanics of Skeletal Muscle and Tendon. In: Cheng CK, Woo SLY, eds. *Frontiers in Orthopaedic Biomechanics*. Springer, Singapore; 2020. p. 37-73. doi: https://doi.org/10.1007/978-981-15-3159-0_2
- Fan L, Ren Y, Emmert S, et al. The use of collagen-based materials in bone tissue engineering. *Int J Mol Sci*. 2023;24(4):3744. doi: <https://doi.org/10.3390/ijms24043744>
- Szwed-Georgiou A, Płociński P, Kupikowska-Stobba B, et al. Bioactive materials for bone regeneration: biomolecules and delivery systems. *ACS Biomater Sci Eng*. 2023;9:5222-54. doi: <https://doi.org/10.1021/acsbomaterials.3c00609>
- Puyathorn N, Lertsuphotvanit N, Chantadee T, Pichayakorn W, Phaechamud T. Lincomycin HCl-loaded borneol-based in situ gel for periodontitis treatment. *Gels*. 2023;9(6):495. doi: <https://doi.org/10.3390/gels9060495>
- Peng X, Cheng L, You Y, et al. Oral microbiota in human systematic diseases. *Int J Oral Sci*. 2022;14(1):14. doi: <https://doi.org/10.1038/s41368-022-00163-7>

17. Shah FA, Ruscsák K, Palmquist A. 50 years of scanning electron microscopy of bone – a comprehensive overview of the important discoveries made and insights gained into bone material properties in health, disease, and taphonomy. *Bone Res.* 2019;7:15.
doi: <https://doi.org/10.1038/s41413-019-0053-z>
18. Goldstein JL, Newbury DE, Michael JR, Ritchie NWM, Scott JHJ, Joy DC. *Scanning electron microscopy and X-Ray microanalysis.* New York, NY: Springer New York; 2017.
doi: <https://doi.org/10.1007/978-1-4939-6676-9>
19. Aescht E, Büchl-Zimmermann S, Burmester A, Dänhardt-Pfeiffer S, Desel C, Hamers C, et al. *Romeis mikroskopische technik.* Heidelberg: Spektrum Akademischer Verlag; 2010.
doi: <https://doi.org/10.1007/978-3-8274-2254-5>
20. Hruzieva TS, Lekhan VM, Ohniev VA, Haliienko LI, Kriachkova LV, Palamar BI, et al. [Biostatistics]. Vinnytsia: New Book; 2020. 384 p. Ukrainian.
21. European Convention for the protection of vertebrate animals used for experimental and other scientific purposes. Strasburg: Council of Europe. 1986;123:52.
22. Directive 2010/63/EU of the European Parliament and of the Council of 22 September 2010 on the Protection of Animals Used for Scientific Purposes. *Off J Eur Union.* 2010;53(L276):33-79.
23. Albaloochy A, Duggal M, Vinall-Collier K, Drummond B, Day P. The outcomes of auto-transplanted premolars in the anterior maxilla following traumatic dental injuries. *Dent Traumatol.* 2023;39(Suppl 1):40-9.
doi: <https://doi.org/10.1111/edt.12829>
24. Hölzle F, Raith S, Winnand P, Modabber A. Mikrovaskuläre knöcherne rekonstruktion – neue technologien in planung und umsetzung. *Die MKG-Chirurgie.* 2023;16(2):122-30.
doi: <https://doi.org/10.1007/s12285-023-00407-3>
25. Lee CT, Tran D, Tsukiboshi Y, Min S, Kim SK, Ayilavarapu S, et al. Clinical efficacy of soft-tissue augmentation on tissue preservation at immediate implant sites: A randomized controlled trial. *J Clin Periodontol.* 2023;50(7):1010-20. doi: <https://doi.org/10.1111/jcpe.13816>
26. Rodrigues MTV, Guillen GA, Macêdo FGC, Goulart DR, Nôia CF. Comparative effects of different materials on alveolar preservation. *J Oral Maxillofac Surg.* 2023;81(2):213-23.
doi: <https://doi.org/10.1016/j.joms.2022.10.008>
27. Vargas SM, Johnson TM, Pfaff AS, et al. Clinical protocol selection for alveolar ridge augmentation at sites exhibiting slight, moderate, and severe horizontal ridge deficiencies. *Clin Adv Periodontics.* 2023;13(3):174-96.
doi: <https://doi.org/10.1002/cap.10239>
28. Buss DJ, Reznikov N, McKee MD. Crossfibrillar mineral tessellation in normal and Hyp mouse bone as revealed by 3D FIB-SEM microscopy. *Journal of structural biology.* 2020;212(2):107603.
doi: <https://doi.org/10.1016/j.jsb.2020.107603>
29. Schwarcz HP, Binkley DM, Luo L, Grandfield K. A search for apatite crystals in the gap zone of collagen fibrils in bone using dark-field illumination. *Bone.* 2020;135:115304.
doi: <https://doi.org/10.1016/j.bone.2020.115304>
30. Schnutenhaus S, Doering I, Dreyhaupt J, Rudolph H, Luthardt RG. Alveolar ridge preservation with a collagen material: a randomized controlled trial. *J Periodontal Implant Sci.* 2018;48(4):236-50.
doi: <https://doi.org/10.5051/jpis.2018.48.4.236>
31. Rüttsche D, Nanni M, Rüdissler S, Biedermann T, Zenobi-Wong M. Enzymatically crosslinked collagen as a versatile matrix for in vitro and in vivo co-engineering of blood and lymphatic vasculature. *Adv Mater.* 2023;35(16):2209476.
doi: <https://doi.org/10.1002/adma.202209476>

Стаття надійшла до редакції 15.10.2024;
затверджена до публікації 20.11.2024

