






Г.Б. Матейко, 
У.А. Глушко, 
Т.В. Нестерова*, 
Л.В. Антонюк, 
Н.Б. Горбаль 

ЕБВ-АСОЦІЙОВАНА ЛІМФАДЕНОПАТІЯ В ДИТИНИ

Івано-Франківський національний медичний університет
вул. Галицька, 2, Івано-Франківськ, 76018, Україна
Ivano-Frankivsk National Medical University
Halyska str., 2, Ivano-Frankivsk, 76018, Ukraine
e-mail: pediatry_inf@ifnmu.edu.ua
*e-mail: tnesterova@ifnmu.edu.ua

Цитування: *Медичні перспективи*. 2024. Т. 29, № 4. С. 257-264

Cited: *Medicni perspektivi*. 2024;29(4):257-264

Ключові слова: Епіштейна-Барр вірусна інфекція, онкогенний потенціал, лімфопроліферативне захворювання, CD30-клітини, лімфаденопатія, діти

Key words: Epstein-Barr virus infection, oncogenic potential, lymphoproliferative disorder, CD30-cells, lymphadenopathy, children

Реферат. ЕБВ-асоційована лімфаденопатія в дитини. Матейко Г.Б., Глушко У.А., Нестерова Т.В., Антонюк Л.В., Горбаль Н.Б. Лімфаденопатія спостерігається в 55% дітей віком до 10 років і найчастіше має бактеріальну або вірусну етіологію, проте може бути проявом лімфопроліферативних захворювань або лімфом. Лімфопроліферативні захворювання характеризуються неконтрольованим ростом лімфоцитів з розвитком моноклонального лімфоцитозу, лімфаденопатії та інфільтрації кісткового мозку. Оскільки вірус Епіштейна-Барр має онкогенний потенціал, важлива настороженість лікарів щодо персистоючої лімфаденопатії на фоні хронічної персистоючої Епіштейна-Барр інфекції (ЕБВ). Мета роботи – підвищення обізнаності лікарів різних спеціальностей щодо ризику розвитку ЕБВ-асоційованих лімфопроліферативних захворювань у дітей з генералізованою персистоючою лімфаденопатією на прикладі обговорення клінічного випадку. У статті описано клінічний випадок 14-річної пацієнтки з персистоючою лімфаденопатією на тлі хронічної інфекції Епіштейна-Барр. Імуногістохімічне дослідження біоптату лімфатичного вузла виявило реактивну гіперплазію з вираженою імунною бласттрансформацією, наявністю CD30-позитивних клітин при виключенні лімфоми Годжкіна. Рекомендовується залучати мультидисциплінарну команду для призначення відповідної противірусної терапії, регулярно спостерігати за клінічним перебігом, динамікою лабораторних та імунологічних показників. Результатом дослідження є рекомендація до проведення повторної біопсії в разі відсутності позитивної динаміки в пацієнтів із персистоючою інфекцією Епіштейна-Барр і лімфаденопатією.

Abstract. EBV-associated lymphadenopathy in a child. Mateiko H.B., Hlushko U.A., Nesterova T.V., Antoniuk L.V., Horbal N.B. Lymphadenopathy is observed in 55% of children under the age of 10 years and the most often it has a bacterial or viral etiology, but it also can manifest as lymphoproliferative diseases or lymphomas. Lymphoproliferative diseases are characterized by uncontrolled growth of lymphocytes with the development of monoclonal lymphocytosis, lymphadenopathy and bone marrow infiltration. Since the Epstein-Barr virus (EBV) has oncogenic potential, it is essential for doctors to be vigilant about generalized persistent lymphadenopathy on the background of chronic persistent Epstein-Barr infection. The purpose of the article is to increase the awareness of doctors of various specialties about the risk of developing EBV-associated lymphoproliferative diseases in children with generalized persistent lymphadenopathy using the example of a clinical case discussion. The article describes a clinical case of a 14-year-old patient with persistent lymphadenopathy on the background of chronic Epstein-Barr infection. Immunohistochemical study of the lymph node biopsy revealed reactive hyperplasia with expressed immune blast transformation, the presence of CD30-positive cells while excluding Hodgkin lymphoma. It is recommended to involve a multidisciplinary team to prescribe appropriate antiviral therapy, regularly monitor the clinical course, dynamics of laboratory and immunological indicators. The result of the study is the recommendation to repeat biopsy in the absence of positive dynamics in patients with persistent Epstein-Barr infection and lymphadenopathy.

Лімфопроліферативні захворювання (ЛПЗ) становлять гетерогенну групу та характеризуються неконтрольованим ростом лімфоцитів, які викликають моноклональний лімфоцитоз, лімфаденопатію та інфільтрацію кісткового мозку. Все це стає можливим, коли фізіологічні

механізми контролю проліферації як Т-, так і В-клітин порушуються, що призводить до неконтрольованого та автономного збільшення кількості імунних клітин, лімфоцитозу та лімфаденопатії, а також до залучення екстранодальних ділянок, наприклад кісткового мозку.

Лікарі первинної ланки зустрічаються з клінічними проявами лімфопроліферативних процесів у вигляді лімфаденопатії, що супроводжує багато захворювань і потребує ретельної диференційної діагностики. Лімфаденопатія (ЛАП) – збільшення лімфатичних вузлів (ЛВ) без ознак запалення. Наявність збільшених ЛВ спостерігається приблизно в 55% дітей віком до 10-ти років. У більшості клінічних випадків ЛАП є локальною (в одній анатомічній ділянці) і може бути самолімітуючою. Персистуюча генералізована ЛАП (більше ніж у двох анатомічних ділянках, за винятком пахвинних, тривалістю понад 3 місяці та розміром більше 1 см) спостерігається приблизно у 18% пацієнтів [1].

Лімфаденопатія в дітей віком 3-10 років часто не має клінічного значення та не потребує лікування, є доброякісним процесом і найчастіше має бактерійну чи вірусну етіологію. Проте є перелік захворювань, які можна запідозрити в хлопчиків з ЛАП: фетальна Епштейна-Барр вірусна (ЕБВ) інфекція або тяжкий інфекційний мононуклеоз, ускладнений гемофагоцитарним лімфогістіоцитозом; гемофагоцитарний лімфогістіоцитоз на тлі ЕБВ-інфекції або інших вірусних інфекцій (цитомегаловірус, аденовірус, вітряна віспа, грип); гіпогамаглобулінемія; підозра на загальноваріабельний імунодефіцит; В-клітинна негоджкінська лімфома [1, 2].

На сьогодні визнано ключову роль вірусу ЕБВ в розвитку деяких лімфом та неопластичних захворювань (В-, Т-, НК-клітинні лімфоми, епітеліальні та мезенхімальні злоякісні пухлини) [3]. Неопластичні захворювання, асоційовані з ЕБВ, дедалі частіше діагностуються в пацієнтів без вираженого імунодефіциту.

Відома тропність ЕБВ до різних клітин, але основною мішенню є В-лімфоцити й дендритні клітини з рецептором CD21. Крім В-лімфоцитів, можуть уражатись Т-лімфоцити і НК-клітини, моноцити/макрофаги, нейтрофіли, епітелій слизової носоглотки і протока слинних залоз. Розрізняють реплікативну (літичну) і латентну стадії інфікування. У реплікативній стадії під впливом генів ЕБВ продукуються білки, що допомагають уникати імунної відповіді [3, 4]. У більшості імунокомпетентних людей ЕБВ не індукує неопластичний процес. Лімфопроліферативні захворювання розвиваються при комплексній взаємодії ЕБВ, імуногенетичних чинників, факторів зовнішнього середовища (недоїдання, споживанні їжі, що містить канцерогени) та імунодефіциту (ВІЛ-інфекція, трансплантація органів і тканин) [4]. Проблема вірус-асоційованого канцерогенезу надзвичайно актуальна та

становить науковий і клінічний інтерес для вірусологів, інфекціоністів, онкологів, імунологів. Пильна увага до цієї інфекції пояснюється її убиквітарністю та різноманітністю клінічних проявів.

Мета дослідження – вивчення клінічно-анамнестичних особливостей перебігу захворювання на прикладі клінічного випадку з метою підвищення обізнаності лікарів різних спеціальностей щодо ризику розвитку ЕБВ-асоційованих лімфопроліферативних захворювань у дітей з генералізованою персистуючою лімфаденопатією.

МАТЕРІАЛИ ТА МЕТОДИ ДОСЛІДЖЕНЬ

Проаналізовано дані амбулаторної карти, карти стаціонарного хворого пацієнтки, що знаходилась на стаціонарному лікуванні у відділенні онкогематології та інтенсивної хіміотерапії КНП «Івано-Франківська обласна дитяча клінічна лікарня Івано-Франківської обласної ради» («ІФ ОДКЛ ІФОР»). При спостереженні за хворою використовувались клінічні, анамнестичні, лабораторні (клінічний та біохімічний аналізи крові, коагулограма, серологічні та молекулярно-генетичні), інструментальні (електрокардіографія, ультразвукове дослідження (УЗД) ЛВ), мікробіологічні та патоморфологічні (гістологічні та імуногістохімічні дослідження біоптату ЛВ) методи.

Дослідження схвалено комісією з питань етики Івано-Франківського національного медичного університету щодо дотримання морально-правових принципів при проведенні медичних наукових досліджень (клінічні дослідження), протокол № 143/24 від 20.03.24, та проведено за письмовою згодою батьків пацієнтки на проведення досліджень і відповідно до принципів біоетики, викладених у Гельсінській декларації «Етичні принципи медичних досліджень за участю людей» та «Загальній декларації про біоетику та права людини (ЮНЕСКО)».

Хвора М., 14 років, звернулася до педіатра за місцем проживання та була спрямована на консультацію до гематолога в поліклінічне відділення КНП «ІФ ОДКЛ ІФОР» із синдромом генералізованої лімфаденопатії. Госпіталізована у відділення онкогематології та інтенсивної хіміотерапії КНП «ІФ ОДКЛ ІФОР». Скарги при надходженні на утруднене носове дихання, періодичне підвищення температури тіла до 37,6°C, збільшення шийних і аксиллярних лімфовузлів, загальну слабкість.

З анамнезу відомо: у 10-річному віці дитина перенесла гостру форму ЕБВ-інфекції середньої тяжкості. Діагноз був підтверджений наявністю атипичних мононуклеарів (18%) та лімфоцитозом (61%) у загальному аналізі крові, IgM VCA до

ЕБВ (ІФА), позитивними результатами ПЛР дослідження крові. Через 3 тижні від початку захворювання виписана зі стаціонару в задовільному стані. Показники загального аналізу крові нормалізувалися через два тижні після виписки зі стаціонару.

Через 9 місяців після дебюту захворювання відбувся клінічний рецидив ЕБВ-інфекції, підтверджений серологічними та вірусологічними маркерами – виявлено anti VCA IgM, EA IgG, anti EBNA IgG, ДНК вірусу в слині. Це клінічно проявлялось субфебрилітетом, підвищеною втомлюваністю, збільшенням передньошийних і задньошийних лімфовузлів. Ремісія настала через 2 місяці – ЕБВ в крові та слині не виявляли. У подальшому через 7 місяців і через 11 місяців зареєстровано наступні два епізоди реактивації хронічної активної ЕБВ-інфекції.

Анамнез життя: розвивалась і росла згідно з віком. Алергологічний і спадковий анамнез не обтяжені. Профілактичні щеплення дитина отримувала згідно з календарем щеплень.

При надходженні: загальний стан дитини середньої тяжкості. Шкіра та видимі слизові оболонки бліді, чисті, вологі. При огляді збільшені передньо- і задньошийні лімфовузли – зліва до 1,5-2 см в діаметрі, справа – 2-3 см в діаметрі, чутливі при пальпації, аксілярні справа у вигляді конгломерату 7x7 см (від 1 до 2 см в діаметрі), ліві – від 1,5 до 2 см в діаметрі, чутливі при пальпації, особливо справа, щільноеластичні, рухомі. Клінічних проявів катарального синдрому немає. Носове дихання утруднене. Мигдалики – гіпертрофія II ступеня, рихлі, рожеві, без нальоту. Над легеньми перкуторно ясний легеневий звук, аускультативно везикулярне дихання, частота дихання – 20/хв. Серцеві тони ритмічні, звучні, пульс – 98 ударів/хв, артеріальний тиск – 110/60 мм рт. ст., SaO₂ – 98%. Живіт м'який, не болючий при пальпації, перистальтика вислуховується. Печінка та селезінка не збільшені. Периферичних набряків немає. Менінгеальні симптоми – негативні. Вогнищевої неврологічної симптоматики не виявлено. Фізіологічні відправлення не порушені.

Діагноз при надходженні: синдром генералізованої лімфаденопатії.

Проведено такі обстеження: загальний аналіз крові: Нb – 128 г/л, Ер. – $4,0 \times 10^{12}$ /л, КП – 0,9, гематокрит – 0,41, лейкоцити – $2,6 \times 10^9$ /л, паличкоядерні – 22%, сегментоядерні – 29%, лімфоцити – 33%, моноцити – 7%, еозинофіли – 9%, ШОЕ – 15 мм/год, тромбоцити – 183×10^9 /л.

Біохімічний аналіз крові: загальний білок – 87,8 г/л, сечовина – 5,0 ммоль/л, креатинін –

57,5 мкмоль/л, загальний білірубін – 18,31 мкмоль/л, прямий – 6,10 мкмоль/л, непрямий – 12,21 мкмоль/л, залізо (сироваткове) – 4,6 мкмоль/л, АЛТ – 35 Од/л, АСТ – 34 Од/л.

Коагулограма: ПТІ – 100%, час рекальцифікації плазми – 80с, фібриноген – 355,2 мг/дл, тромботест – норма.

Виявлено: anti VCA IgG, anti EBNA IgG – 69,58 МО/мл, anti EA IgG, ДНК ЕБВ у крові – $4,94 \times 10^5$ копій/мл; anti CMV IgM, anti CMV IgG – негативні, anti Toxo IgM – від'ємні, anti Toxo IgG > 8 МО/мл, anti HIV1/2 – не виявлено.

Імунологічне дослідження: Ig G – 17,5 Од, IgA – 3,1 Од, IgM – 2,30 Од.

Електрокардіографія – ознаки гіпоксії міокарда. УЗД органів черевної порожнини: печінка розташована типово, не виступає з-під краю реберної дуги, розмір правої частки 120 мм, лівої – 60 мм, паренхіма звичайної ехогенності, жовчні ходи не ущільнені, жовчний міхур – стінка ущільнена, вміст неоднорідний, підшлункова залоза візуалізується на всьому протязі, ехогенність підвищена, селезінка не збільшена, структура однорідна, 120x50 мм, нирки розміщені типово, контури чіткі, рівні, диференціація коркового й мозкового шарів збережена, ехогенність паренхіми звичайна, серединний комплекс не поширений. Мезентеріальні лімфовузли дрібні, не збільшені.

УЗД ЛВ: по ходу судинних пучків підщелепні, задньошийні лімфовузли діаметром 15-22-25 мм, гіпоехогенні, з незначним кровопостачанням; над- та підключичні – 12-19 мм, лімфовузли середостіння – 10-12 мм; аксілярні лімфовузли справа та зліва 10-15-25-35 мм; пахвові з обох сторін діаметром 10-16 мм, гіпоехогенні, з незначним кровопостачанням.

На підставі скарг, анамнезу захворювання, клінічних даних та даних додаткових методів обстеження запідозрено клінічний діагноз: лімфома Годжкіна, у зв'язку з чим проведено біопсію правого аксілярного ЛВ в КНП «ІФ ОДКЛ ІФОР» міста Івано-Франківська. Результати ексцизійної біопсії ураженого правого аксілярного ЛВ – цитоархітектоніка місцями стерта, є ділянки проліферації лімфоцитів, частково гістіоцитів без фіброзних тяжів, спостерігаються поодинокі великі лімфоцити округлої форми з великим гіперхромним ядром (рис. 1). Висновок: лімфома Годжкіна, лімфогістіоцитарний варіант.

Гістологічний матеріал також відіслано на кафедру патанатомії Львівського НМУ ім. Данила Галицького. Результати мікроскопічного дослідження правого аксілярного ЛВ: структура лімфовузла збережена, кількість лімфоїдних фолікулів збільшена, гермінативні центри

розширені, звичайної форми (рис. 2). Мітотична активність клітин центрів фолікулів значна (В-залежна зона). Більшою мірою розширені паракортикальна зона і простір міжлімфоїдних фолі-

кулів (Т-залежна зона). Достовірних морфологічних ознак пухлинного росту в матеріалі немає. Висновок: гіперплазія лімфатичного вузла з переважанням гіперплазії Т-залежних зон.

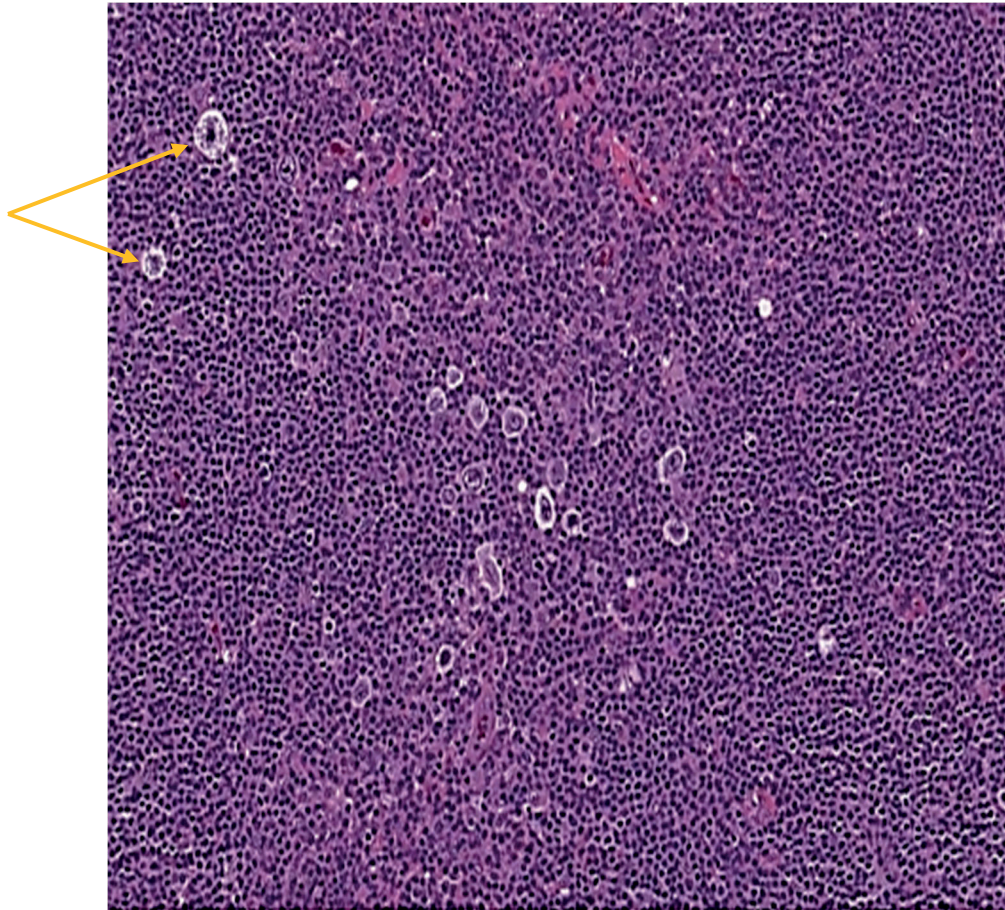


Рис. 1. Клітини Рід-Штенберга (стрілка) [13]

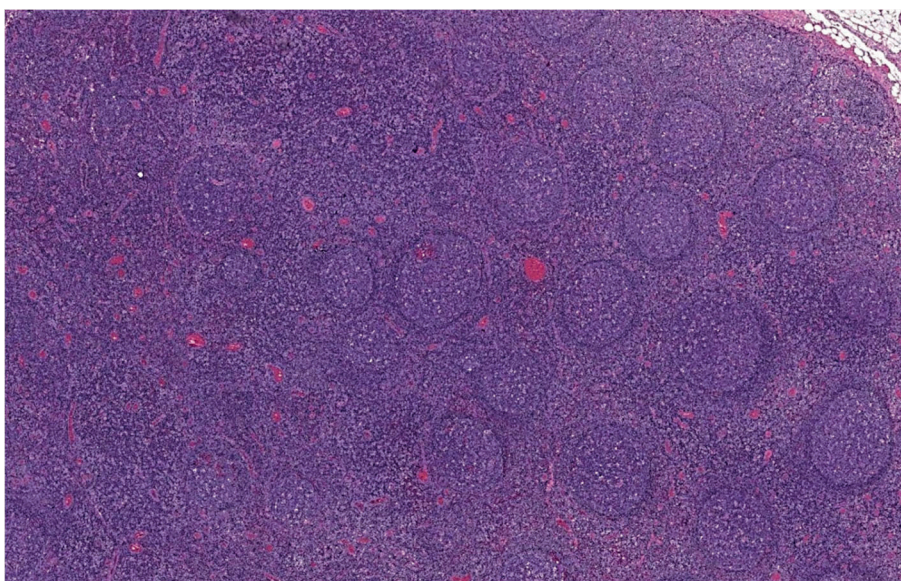


Рис. 2. Розсіяні лімфоїдні фолікули з гермінативними центрами [14]

Враховуючи розбіжність діагнозів (установлена лімфома Годжкіна у відділенні онкогематології та інтенсивної хіміотерапії КНП «ІФ ОДКЛ ІФОР» і діагноз Львівського НМУ, який заперечує її наявність), гістологічні препарати були направлені в патологоанатомічний відділ Київської міської онкологічної лікарні для незалежної експертної оцінки. Мікроскопічний опис шийного ЛВ: структура порушена через велику кількість гіпертрофованих лімфоїдних фолікулів з активними центрами розмноження. Навколо фолікулів зона мантиї стоншена. У міжфолікулярному просторі велика кількість макрофагів, гістіоцитів, активованих В-лімфоцитів, а також велика кількість судин з набряклим ендотелієм. В одному зі зрізів спостерігається деяке стирання тканинного малюнка, контури лімфоїдних фолікулів не чіткі. Саме ця ділянка взята для імуногістохімічного дослідження.

Результати імуногістохімічного дослідження: CD45 (PD7/26) позитивна мембранна реакція в більшості клітин паренхіми лімфатичного вузла. CD30 (Vcr-H2) – позитивна мембранна реакція в окремих великих клітинах, які мають забарвлення апарату Гольджі, що робить їх надзвичайно подібними до клітин Годжкіна, проте таких клітин мало. CD15 (BY87) – негативна реакція. Висновок: морфологічна будова досліджуваного лімфатичного вузла на користь реактивної гіперплазії з ознаками вираженої імунної бласттрансформації в лімфоїдних фолікулах і наявністю окремих CD30-позитивних клітин, можливо активованих В-лімфоцитів. Оскільки в одній з ділянок лімфатичного вузла зустрічаються CD30-великі клітини, рекомендоване строге лікарське спостереження і за відсутності позитивної динаміки – повторна біопсія.

Отримане лікування: валацикловір 1000 мг 3 рази на добу впродовж 21 дня, з переходом на супресивні дози по 500 мг 3 рази на добу впродовж місяця.

Дитина виписана під спостереження в амбулаторних умовах лікарем-педіатром та інфекціоністом по місцю проживання. Кожні три місяці дитина проходить медичні огляди в педіатра з контролем маркерів ЕБВ та УЗД лімфовузлів, щоб визначити потребу в подальших візуалізаційних методах обстеження, таких як ПЕТ-КТ і необхідності повторної контрольної біопсії.

Дівчинка росте та розвивається згідно з віком. УЗД ЛВ через місяць після завершення протівірусної терапії: підщелепні, задньошийні лімфовузли діаметром 10-15 мм, гіпоехогенні, з незначним кровопостачанням; над- та підключичні – 12-15 мм, лімфовузли середостіння – 10-12 мм;

аксиллярні лімфовузли справа та зліва 10-12 мм; пахові з обох сторін діаметром 10-12 мм, гіпоехогенні, з незначним кровопостачанням.

РЕЗУЛЬТАТИ ТА ЇХ ОБГОВОРЕННЯ

Лімфопроліферативний процес, асоційований з ЕБВ, може бути інфекцією *de novo*, реактивацією та/або злоякісною трансформацією [3]. Саме це й спостерігається в нашій пацієнтки (реактивація ЕБВ-інфекції наступні 2 роки після первинного епізоду з інтервалом в 1, 7 та 11 місяців, що супроводжувалась субфебрилітетом, підвищеною втомлюваністю, збільшенням передньошийних, задньошийних лімфовузлів), і підтверджено серологічними та вірусологічними маркерами – anti VCA IgM, EA IgG, anti EBNA IgG, ДНК вірусу в слині. Такі часті рецидиви дають підстави думати про тривалу персистенцію ЕБВ в пацієнтки, що стало причиною лімфопроліферативного процесу, підтвердженого імуногістохімічним дослідженням (реактивна гіперплазія з ознаками вираженої імунної бласттрансформації в лімфоїдних фолікулах, наявність окремих CD30-позитивних клітин, можливо активованих В-лімфоцитів). Розбіжності результатів гістологічного й імуногістохімічного досліджень можна пояснити таким чином. Діагноз лімфоми Годжкіна базується на виявленні великих лімфоцитів з гіперхромними ядрами, що вказує на наявність атипичних клітин, характерних для цієї патології. Лімфома Годжкіна може мати різні гістологічні прояви, включаючи гіперплазію та виражену імунну реакцію, що може бути подібною до реактивних змін. Якщо CD30-позитивні клітини переважають і мають характерні ознаки (великий розмір, гіперхромні ядра) – це може свідчити про лімфому Годжкіна.

Діагноз гіперплазії лімфатичного вузла з відсутністю морфологічних ознак пухлинного росту свідчить про реактивні зміни, а не про злоякісний процес. Не виключена ймовірність ранньої стадії лімфоми при недостатньо вираженій клінічній картині. Натомість, якщо CD30-позитивні клітини зустрічаються в невеликій кількості серед інших активованих лімфоцитів, це може свідчити про реактивну гіперплазію.

Наявність CD30 в окремих клітинах є маркером активації В-лімфоцитів. Однак їх невелика кількість не підтверджує діагноз лімфоми Годжкіна, оскільки в класичних випадках спостерігається висока концентрація CD30-позитивних клітин Рід-Штернберга.

Експресія CD30 може бути на активованих В-лімфоцитах, особливо під час імунної відповіді, що вказує на реактивні зміни. Окрім того, CD30-маркери характерні для активованих Т-лімфо-

цитів та злоякісних клітин, які з них розвиваються (зокрема лімфома Годжкіна).

Таким чином, різні підходи до гістологічної оцінки та інтерпретації можуть призводити до розбіжностей у висновках, особливо в умовах, коли матеріал має проміжні або нетипові ознаки. CD30-маркер експресується на поверхні як В-, так і Т-лімфоцитів, і це дійсно може бути причиною варіабельності в трактуванні результатів досліджень. Правильна їх інтерпретація вимагає комплексного підходу, включаючи аналіз гістологічних, імуногістохімічних, молекулярно-генетичних досліджень.

Підтвердженням впливу ЕБВ на розвиток ЛПЗ є дослідження, проведене в Техаській дитячій лікарні (США) та підпорядкованих медичних центрах у 1994 – 2018 роках, до якого були включені пацієнти з персистуючою лімфаденопатією, ураженням лімфатичних органів або лімфопроліферативною інфільтрацією органів тривалістю >3 місяців, з або без хронічної або значущої інфекції ЕБВ в дітей та молодих людей (≤ 21 року). Хронічна або значуща ЕБВ-інфекція визначалася як рецидивуюча або персистуюча віремія тривалістю >3 місяців, інвазивна ЕБВ-хвороба або кількість копій ДНК ЕБВ >100 000 у цільній крові або плазмі [4].

Вірусне навантаження ЕБВ в крові нашої пацієнтки ($4,94 \times 10^5$ копій/мл) є підтвердженням результатів цього дослідження, яке виявило, що персистенція ЕБВ може відбуватись без імунодефіциту або порушення імунної регуляції. Лімфопроліферативне захворювання може розвинутись завдяки персистенції ЕБВ-інфікованих лімфоцитів як відображення імунної дисфункції та/або проліферації ЕБВ-інфікованих лімфоцитів, які зберігаються [4]. Тривалу персистенцію ЕБВ при наявності ЛАП у дітей необхідно враховувати як фактор ризику розвитку лімфопроліферативних захворювань.

Ціла низка факторів, окрім ЕБВ, можуть спричинити експресію CD30 на поверхні лімфоцитів, у тому числі реактивні стани, запальні та інфекційні захворювання, пухлинні процеси. Для встановлення діагнозу необхідними є ретельна клініко-морфологічна кореляція, проведення морфологічного та імуногістохімічного дослідження біопатів лімфатичних вузлів, а в деяких випадках – молекулярно-генетичного дослідження з визначенням клональності Т-клітин інфільтрації [5]. Про це необхідно пам'ятати практичним лікарям при обстеженні пацієнтів з ЛАП.

Уперше антиген CD30 (кластер диференціювання 30) – трансмембранний глікопротеїн 1 типу, який належить до родини рецепторів

фактора некрозу пухлини 8 (TNFRSF8), описаний у клітинах лімфоми Годжкіна. Згодом аналогічний антиген виявлено в низці негоджкінських лімфом, зокрема в первинній анапластичній великоклітинній лімфомі шкіри (ПШ-АВЛ) [6]. CD30 – це мембранний цитокиновий рецептор, що з'являється на поверхні мітогенактивованих Т- та деяких В-лімфоцитів. Експресія CD30 потребує активації сигнального шляху CD28 чи рецептора інтерлейкіну-4 [7,8].

Патогенез розвитку лімфопроліферативних захворювань такий: CD30 взаємодіє з лігандом CD30 (CD30L, CD153, TNFSF8) – мембранним глікопротеїном 2 типу, що також належить до родини фактора некрозу пухлин та експресується на активованих Т-лімфоцитах, переважно на поверхні CD4+ клітин – Т-хелперах 1 та 2 типу, а також на поверхні В-лімфоцитів та деяких інших імунокомпетентних клітин, у тому числі антигенпрезентуючих [9]. Активація сигнального шляху CD30 призводить до активації ядерного фактора NF- κ B (білковий комплекс факторів транскрипції, який контролює транскрипцію ДНК, продукцію цитокінів і виживання клітин) як шляхом активації TNF-рецептор-асоційованого фактора 2 (TRAF), так і через незалежний від цього фактора шлях, що може пригнічувати активність ефекторних клітин, стимулювати апоптоз або, навпаки, призводити до виживання клітин залежно від типу залучених до активації клітин та активованих сигнальних шляхів [10, 11].

Діагностика неопластичних захворювань, асоційованих з ЕБВ-інфекцією, базується на комплексному клінічному обстеженні, визначенні в крові титру антитіл класу М та G до VCA, EA-та NA-антигенів ЕБВ методом імуноферментного аналізу (ІФА), серійному визначенні концентрації (вірусне навантаження) ДНК ЕБВ у плазмі крові та гістологічному дослідженні біопсійного матеріалу із застосуванням імуногістохімічних та молекулярно-генетичних тестів. Обов'язковим є проведення комп'ютерної томографії (КТ) мозку, органів грудної та черевної порожнин, малого таза (залежно від виду ЛПЗ та локалізації неопластичного процесу).

Консиліарно було ухвалено рішення про призначення противірусної терапії – валацикловір 1000 мг 3 р/д впродовж 21 дня, з переходом на супресивні дози по 500 мг 3 рази на добу впродовж місяця. Наступні епізоди реактивації ЕБВ-інфекції не супроводжувались ЛАП, що дає підстави думати про ефективність препарату. Кокранівський огляд семи рандомізованих контрольованих досліджень ацикловіру та його похідних підтвердив, що вірусна проліферація

зменшилася на фоні протівірусної терапії, хоча після її відміни протівірусний ефект не був тривалим. У групі лікування спостерігалось середнє скорочення часу до клінічного одужання, оціненого лікарем, на п'ять днів і середнє скорочення тривалості лімфаденопатії на дев'ять днів. Однак через широкі довірчі інтервали автори кокранівського дослідження дійшли висновку, що терапевтичний ефект цих протівірусних засобів при ІМ не доведений [12]. Ураховуючи ці факти, не варто призначати протівірусну терапію при неускладненій ЕБВ-інфекції, але слід розглянути це питання щодо пацієнтів з тяжким перебігом хвороби з ризиком розвитку ЛПЗ. На нашу думку, протівірусна терапія, знижуючи вірусне навантаження, зменшує ризики проліферації. Хоча ЕБВ-інфекція зазвичай є самолімітуючим захворюванням, терапевтичні та профілактичні дослідження є виправданими через її безпосередні та пізні ускладнення: стійка втомлюваність виникає в 9-22% пацієнтів; ризик розвитку порушень ЦНС через 6 місяців становить 1-18% і, крім 2-3-кратного збільшення ризику розвитку розсіяного склерозу, існує підвищений ризик інших автоімунних розладів та ЕБВ-позитивної лімфоми Годжкіна [12].

У нашому клінічному випадку ми використовували такий алгоритм: ретельний медичний огляд пацієнтки кожні 4-6 місяців і спостереження в динаміці за загальним клінічним станом, ростом та розвитком дитини. Це мінімізувало потребу в застосуванні візуалізаційних методів обстеження та проведенні повторних біопсій лімфатичних вузлів.

ВИСНОВКИ

1. Оскільки наявність CD30 може свідчити як про реактивні зміни, так і злаякісний процес, зокрема лімфому Годжкіна, рекомендовано

комплексний підхід до аналізу гістологічних, імуногістохімічних та молекулярно-генетичних даних у динаміці захворювання.

2. Протівірусна терапія (валацикловір) мала позитивний ефект у пацієнтки, зокрема в регресі симптомів та прискоренні одужання.

3. Враховуючи неоднозначну ефективність протівірусних засобів, зумовлену варіативністю результатів різних клінічних досліджень та індивідуальними відповідями пацієнтів, питання про призначення протівірусної терапії доцільно вирішувати мультидисциплінарною командою з метою врахування усіх можливих факторів та ризиків для конкретного пацієнта.

4. Ретельний моніторинг клінічного стану, лабораторних показників є важливим для раннього виявлення можливих ускладнень або рецидивів захворювання, зокрема в дітей з персистою генералізованою лімфаденопатією, що дозволить своєчасно коригувати лікування та запобігати розвитку несприятливих наслідків. При збереженні симптомів персистою лімфаденопатії доцільно рекомендувати повторну біопсію.

Внески авторів:

Матейко Г.Б. – концептуалізація, методологія, написання – рецензування та редагування;

Глушко У.А. – дослідження, написання – початковий проєкт;

Нестерова Т.В. – написання – рецензування та редагування;

Антонюк Л.В. – написання – рецензування та редагування;

Горбаль Н.Б. – дослідження.

Фінансування. Дослідження не має зовнішніх джерел фінансування.

Конфлікт інтересів. Автори заявляють про відсутність конфлікту інтересів.

REFERENCES

1. Urbas OV, Vovk ZV, Holodnykh OA, Alekseeva UI, Ivanenko AL. A clinical case of manifestation of primary immunodeficiency diagnosed before as Burkitt's lymphoma. *Modern Pediatrics*. 2023;4(132):104-10. doi: <https://doi.org/10.15574/SP.2023.132.104>

2. Campo E, Jaffe ES, Cook JR, Quintanilla-Martinez L, Swerdlow SH, Anderson KC, et al. The International Consensus Classification of Mature Lymphoid Neoplasms: a report from the Clinical Advisory Committee. *Blood*. 2022 Sep 15;140(11):1229-53. doi: <https://doi.org/10.1182/blood.2022015851>

3. Riaz IB, Faridi W, Patnaik MM, Abraham RS. (2019). A Systematic Review on Predisposition to Lymphoid (B and T cell) Neoplasias in Patients With Primary Immunodeficiencies and Immune Dysregulatory Disorders (Inborn

Errors of Immunity). *Front Immunol*. 2019 Apr 16;10:777. doi: <https://doi.org/10.3389/fimmu.2019.00777>

4. Forbes LR, Eckstein OS, Gulati N, Peckham-Gregory EC, Ozuah NW, Lubega J, et al. Genetic errors of immunity distinguish pediatric nonmalignant lymphoproliferative disorders. *J Allergy Clin Immunol*. 2022 Feb;149(2):758-66. doi: <https://doi.org/10.1016/j.jaci.2021.07.015>

5. LeBoeuf NR, McDermott S, Harris NL. Case 5-2015 – A 69-Year-Old Woman with Recurrent Skin Lesions after Treatment for Lymphoma. *N Engl J Med*. 2015 Feb 12;372:650-9. doi: <https://doi.org/10.1056/NEJMcpc1314241>

6. Chen C, Gu YD, Geskin LJ. A Review of Primary Cutaneous CD30+ Lymphoproliferative Disorders.

Hematol Oncol Clin North Am. 2019 Feb;33(1):121-34. doi: <https://doi.org/10.1016/j.hoc.2018.08.003>

7. Cui D, Zhang Y, Chen L, Du H, Zheng B, Huang M, et al. CD30 plays a role in T-dependent immune response and T cell proliferation. *FASEB J*. 2024 Jan;38(1):e23365. doi: <https://doi.org/10.1096/fj.202301747RR>

8. Weniger MA, Tiacci E, Schneider S, Arnolds J, Rüschenbaum S, Duppach J, et al. Human CD30+ B cells represent a unique subset related to Hodgkin lymphoma cells. *J Clin Invest*. 2018;128(7):2996-3007. doi: <https://doi.org/10.1172/JCI95993>

9. Kartan S, Johnson WT, Sokol K, Alpdogan O, Gru AA, Nikbakht N, et al. The spectrum of CD30+ T cell lymphoproliferative disorders in the skin. *Chin Clin Oncol*. 2019;8(1):3. doi: <https://doi.org/10.21037/cco.2019.01.04>

10. Shi JH, Sun SC. Tumor Necrosis Factor Receptor-Associated Factor Regulation of Nuclear Factor κ B and Mitogen-Activated Protein Kinase Pathways. *Front Immunol*. 2018 Aug 9;9:1849. doi: <https://doi.org/10.3389/fimmu.2018.01849>

11. Vrzalikova K, Pugh M, Mundo L, Murray P. The contribution of ebv to the pathogenesis of classical hodgkin lymphoma. *Ann Lymphoma*. 2021;5:30. doi: <https://doi.org/10.21037/aol-21-8>

12. Andersen O, Ernberg I, Hedström AK. Treatment options for Epstein-Barr viruses related disorder of the Central nervous system. *Infection and Drug Resistance*. 2023;16:4599-620. doi: <https://doi.org/10.2147/IDR.S375624>

13. Classic Hodgkin lymphoma. *Ottawa Atlas of Pathology [Internet]*. [cited 2024 Mar 15]. Available from: <https://www.pathologyatlas.ca/galleries/hematolymphoid/classic-hodgkin-lymphoma/#foobox-1/17/classic-hodgkins-lymphoma-lymphocyte-rich-high-HRS-cells-mumified-cell.jpg>

14. Reactive lymphadenopathy. *Ottawa Atlas of Pathology [Internet]*. [cited 2024 Mar 15]. Available from: <https://www.pathologyatlas.ca/galleries/hematolymphoid/reactive-lymphadenopathy/#foobox-1/1/reactive-lymph-node-low.jpg>

Стаття надійшла до редакції 22.04.2024;
затверджена до публікації 30.11.2024

