

6. An impedance index in normal subjects and in subarachnoid hemorrhage / C.A. Giller, B. Ratcliff, B. Berger, A. Giller // *Ultrasound Med. Biol.* – 2006. – Vol. 22, N 4. – P. 373–382.

7. Effects of one minimum alveolar anesthetic concentration sevoflurane on cerebral metabolism, blood flow, and CO₂ reactivity in cardiac patients / F. Mielck, H. Stephan, A. Weyland [et al.] // *Anesth. Analg.* – 2003. – Vol. 89. – P. 364-369.

8. Eun-Jung Lee. Clinical and Neuroimaging Outcomes of Surgically Treated Intracranial Cysts in 110

Children / Eun-Jung Lee, Young-Shin Ra // *J. Korean Neurosurg. Soc.* – 2012. – P. 325-333

9. Long-term efficacy of active congenital hydrocephalus treatment in pediatric patients / Л.М. Кузенкова, Е.И. Степакина, О.И. Маслова, В.М. Студеникин // *Brain&Development.* – 2002. – Vol. 24, N 6. – P. 465.

10. Pagana K.D. Mosby's diagnostic and laboratory test reference. – 8th ed. / K.D. Pagana, T.J. Pagana. – St Louis: Mosby Elsevier, 2007.

11. Scott I. Statistics for health care professionals / I. Scott, D. Mazhindu. – London: SAGE Publications Ltd., 2005. – 241 p.

REFERENCES

1. Bleyk ES, Mak'yuan AV. [Pediatric anesthesiology]. M., 2007;100-4. Russian.
2. Babayan ES, Zel'man VL, Polushin YuS, Shchegolev AV. [Protecting the brain from ischemia: state of the problem]. *Anesteziologiya i reanimatologiyayu.* 2003;3:63-64. Russian.
3. Moshchev DA. [Application of modern inhaled anesthetics (isoflurane and sevoflurane) for neurosurgical interventions: thesis abstract on scientific degree of candidate of medical sciences]. M., 2006;17. Russian.
4. Sidorov VA, Tsypin LE, Grebennikov VA. [Inhalation anesthesia in pediatrics]. *MIA,* 2010;184. Russian.
5. Sheykh-Zade YuR. [Express diagnosis of the level of stress experienced by the person]. XVII Congress of the Russian physiologists. Rostov-na-Donu, 2002;343. Russian.
6. Giller CA, Ratcliff B, Berger B, Giller A. An impedance index in normal subjects and in subarachnoid hemorrhage. *Ultrasound Med Biol.* 2006;22(4):373–82.
7. Mielck F, Stephan H, Weyland A. et al. Effects of one minimum alveolar anesthetic concentration sevoflurane on cerebral metabolism, blood flow, and CO₂ reactivity in cardiac patients. *Anesth. Analg.* 2003;89:364-9.
8. Eun-Jung Lee, Young-Shin Ra. Clinical and Neuroimaging Outcomes of Surgically Treated Intracranial Cysts in 110 Children. *J. Korean Neurosurg Soc.* 2012;325-33.
9. Kuzenkova LM, Stepakina EI, Maslova OI, Studenikin VM. Long-term efficacy of active congenital hydrocephalus treatment in pediatric patients. *Brain&Development.* 2002;24(6):465.
10. Pagana KD, Pagana TJ. Mosby's diagnostic and laboratory test reference. 8th ed. St Louis: Mosby Elsevier; 2007.
11. Scott I, Mazhindu D. Statistics for health care professionals. Scott I., London: SAGE Publications Ltd., 2005;241.

Стаття надійшла до редакції
11.09.2014



УДК 618.36-008.6:616.155.194:576.31:57.083.3-0.76.4

І.А. Анчева

МОРФОЛОГІЧНІ ТА ІМУНОГІСТОХІМІЧНІ ОСОБЛИВОСТІ ПЛАЦЕНТИ ПРИ ЇЇ ДИСФУНКЦІЇ У ЖІНОК З АНЕМІЄЮ ВАГІТНИХ

*Одеський національний медичний університет
Валіховський пров., 2, Одеса, 65082, Україна
Odessa National Medical University
Valihovs'ky bystr., 2, Odessa, 65000, Ukraine
e-mail: irina.an-va@rambler.ru*

Ключові слова: вагітність, дисфункція плаценти, залізодефіцитна анемія, макроскопія плацент
Key words: pregnancy, placenta dysfunction, iron deficiency anemia, macroscopy of placenta

Реферат. Морфологические и иммуногистохимические особенности плаценты при ее дисфункции у женщин с анемией беременных. Анчева И.А. Дисфункция плаценты развивается у 17-35% беременных женщин. Железодефицитная анемия осложняет течение беременности и родов, влияет на развитие плода.

В свою череду вагітність сприяє швидкому прогресу залізодефіцитної анемії. Метою дослідження була оцінка морфологічних та імуногістохімічних особливостей плаценти при її дисфункції у жінок з анемією вагітних. Дослідження виконано на клінічних базах кафедри акушерства та гінекології №1 ОНМедУ (г. Одеса) та патоморфологічного відділення ГУ «ІПАГ НАМНУ» (г. Київ). Проведено комплексне динамічне дослідження вагітних жінок з наступним дослідженням плацент. Пацієнтки були розділені на 3 групи. 1 групу склали вагітні з фізіологічним перебігом вагітності та пологів (n=10), 2 групу склали вагітні, вагітність яких протікала на фоні анемії (n=10); 3 групу склали вагітні, вагітність яких протікала з дисфункцією плаценти та анемією (n=10). Для вирішення поставлених завдань у дослідженні були використані органо-метричний, макроскопічний, загальногістологічний, мікрометричний, гістохімічний та імуногістохімічний методи. Показано, що зниження поширеності регенераторно-проліферативного маркера Ki-67 у ядрах синцитіальних структур ворсинок є більш вираженим при розвитку дисфункції плаценти на фоні анемії вагітних.

Abstract. Morphologic and immune-histochemic peculiarities of placenta in its dysfunction in anemia of pregnancy. Ancheva I.A. Placental dysfunction occurs in 17-35% of pregnant women. Iron deficiency anemia complicating pregnancy and childbirth affects fetal development. In its turn, pregnancy contributes to the rapid progress of iron deficiency anemia. The aim of the study was to evaluate the morphological and immunohistochemical features of the placenta in its dysfunction in women with anemia during pregnancy. The study was performed on clinical bases of the Department of Obstetrics and Gynecology №1 of ONMedU (Odessa) and pathologic department of SI "IPOG NAMSU" (Kiev). The complex dynamic examination of pregnant women with subsequent examination of the placenta was performed. Patients were divided into 3 groups. 1st group consisted of pregnant women with physiological pregnancy and childbirth (n=10), 2nd group included women suffering from anemia during pregnancy (n=10); 3rd group consisted of women with pregnancy accompanied with placental dysfunction and anemia (n=10). Organometric, macroscopic, general histological, micrometer, histochemical and immunohistochemical methods were used. It is shown that reduction of incidence of regeneration - proliferative marker Ki-67 in the nuclei of villous syncytial structure is more pronounced in the development of placental dysfunction against a background of anemia during pregnancy.

Частота анемії у вагітних досить висока і коливається від 15% до 30%. Близько 90% всіх анемії у вагітних припадає на частку залізодефіцитної. За деякими авторами, на залізодефіцитну анемію страждає приблизно 56% вагітних залежно від місця проживання і соціально-економічного становища. Причому частота збільшується до 3 триместру [3, 4].

При дефіциті заліза у вагітних виникає не тільки залізодефіцитна анемія, а й інші порушення: внаслідок зниження синтезу міоглобіну розвивається швидка стомлюваність, слабкість, можлива втрата апетиту, задишка і набряки, через порушення активності мієлопероксидази лейкоцитів виникають порушення імунітету. При тяжкій анемії порушується основна функція еритроцитів - доставка кисню до тканин організму, і виникають при анемії патологічні зміни, пов'язані перш за все з гіпоксією [6, 7, 8, 9, 12, 13, 14]. Одним з таких ускладнень є дисфункція плаценти [2, 6, 9, 14]. Дисфункція плаценти виникає в результаті порушень компенсаторно-приспосовних механізмів у плацентарній системі в поєднанні зі змінами в структурі самої плаценти [1, 2, 5, 7, 10, 11]. Подібні зміни можуть бути зумовлені порушеннями основних функцій плаценти - живильною або дихальною [2, 9].

Метою дослідження була оцінка морфологічних та імуногістохімічних особливостей

плаценти при її дисфункції у жінок з анемією вагітних.

МАТЕРІАЛИ ТА МЕТОДИ ДОСЛІДЖЕНЬ

Дослідження виконане на клінічних базах кафедри акушерства та гінекології №1 ОНМедУ (м. Одеса) та патоморфологічного відділення ДУ «ІПАГ НАМНУ» (м. Київ).

Проведено комплексне динамічне обстеження вагітних жінок з подальшим дослідженням плацент. Пацієнтки були розподілені на 3 групи:

1 групу склали вагітні з фізіологічним перебігом вагітності та пологів (n=10);

2 групу склали жінки, вагітність яких перебігала на тлі анемії, яка була підтверджена клініко-лабораторними методами дослідження (n=10);

3 групу склали жінки, вагітність яких перебігала з дисфункцією плаценти й анемією (n=10). Пацієнтки в цю групу були відібрані залежно від показників кардіотокографії, доплерометрії матково-плацентарного кровотоку і доплерометричного дослідження ендотеліальної дисфункції (приріст діаметру плечової артерії у фазу реактивної гіперемії). Критеріями виключення були: багатопліддя, преекслампсія, тяжка екстрагенітальна патологія пацієнток (цукровий діабет, системні захворювання серцево-судинної, дихальної і травної системи), природжені і спадкові захворювання плоду.

Для вирішення поставлених завдань у дослідженні були використані органомеричний, макроскопічний, загальногістологічний та мікроскопічний методи. Додатково застосовували гістохімічний метод виявлення ДНК по Фельгену з подальшим визначенням апоптозного індексу та імуногістохімічний методи. За допомогою непря-

мого стрептавидін-пероксидазного методу виявляли рівні експресії МКАТ Ki-67, а також рівень експресії рецепторів до естрогенів та прогестерону (реактиви ДАКО, Данія).

Індекс проліферації визначали як відносну кількість клітин з ознаками проліферації (ІІІ). У кожному випадку було підраховано 100 клітин.

$$\text{ІІІ} = \frac{\text{кількість клітин з ознаками проліферації}}{100} \times 100$$

100 клітин

– визначення індексу апоптозу, який характеризує відносну кількість клітин з ознаками

аптозу (ІА). У кожному випадку було підраховано 100 клітин.

$$\text{ІА} = \frac{\text{кількість клітин з ознаками проліферації}}{100} \times 100$$

100 клітин

Морфологічний аналіз плацент, що досліджувались, проводили на підставі створеного нами протоколу плаценти, який включає дані органомеричних, макроскопічних та мікроскопічних досліджень. За сукупністю величин маси плода, плаценти, ступеня зрілості ворсинчастого дерева, виразності компенсаторних процесів визначали ступінь хронічної плацентарної недостатності.

При характеристиці плацентарної недостатності відзначався ступінь компенсації хронічної недостатності (компенсована, субкомпенсована, декомпенсована). Відсутність морфологічних ознак плацентарної недостатності розцінювалася як компенсований стан плаценти.

Розповсюдженість та інтенсивність реакції оцінювали напівкількісним методом у балах, від 0 до 3 балів:

а) розповсюдженість:

- 1) 0 – немає забарвлення;
- 2) 1 – менше 10% позитивно забарвлених клітин;
- 3) 2 – більше 10% і менше 50% позитивно забарвлених клітин;
- 4) 3 – гомогенне забарвлення більше 50% клітин;

б) інтенсивність реакції:

- 1) 0 – немає видимого забарвлення;
- 2) 1 – слабе забарвлення;
- 3) 2 – помірне забарвлення;
- 4) 3 – виразне забарвлення.

Статистична обробка проводилася загальноприйнятими методами варіаційної статистики за допомогою програмного забезпечення Statistica 7.0 (StatSoft Inc., США).

РЕЗУЛЬТАТИ ТА ЇХ ОБГОВОРЕННЯ

Клінічний аналіз пацієнок, проведений у першій групі, показав, що середній вік пацієнок становив $28,2 \pm 4,5$ року. Шість з десяти пацієнок були першовагітними. Серед ускладнень перебігу вагітності гостра респіраторна інфекція спостерігалася у 6 пацієнок, і у 2 - загроза переривання вагітності. Усі пацієнтки першої групи народжували через природні статеві шляхи при доношених термінах вагітності під перидуральною анестезією. Усі новонароджені цієї групи народилися в задовільному стані (з оцінкою за шкалою Апгар 8-8 балів) і знаходилися на сумісному перебуванні з мамами. Середня маса новонароджених становила $3,800 \pm 50$ г.

Серед обстежених 2 групи були жінки, вагітність яких перебігала на тлі анемії. У цій групі середній вік пацієнок становив $31,2 \pm 6,8$ року. Причому 1 пацієнтка було молодше 18, а інша старше 35 років. Шість з десяти пацієнок були повторнородящими, з ускладненим акушерсько-гінекологічним анамнезом (штучними абортами та завмерлою вагітністю). У всіх пацієнок цієї групи вагітність перебігала на тлі анемії легкого ступеня, і в 4 пацієнок гостра респіраторна вірусна інфекція спостерігалася в першому триместрі вагітності. Пацієнтки цієї групи народжували при доношених термінах вагітності, 2 з яких шляхом операції кесаревого розтину. У 4 пацієнок у пологах застосовували перидуральну анестезію. Усі новонароджені цієї групи народилися в задовільному стані (з оцінкою за шкалою Апгар 8-8 балів) і знаходилися на сумісному перебуванні з мамами. Середня маса новонароджених становила 3200 ± 50 г.

Як було вказано вище, 3 групу склали пацієнтки, вагітність яких перебігала з дисфункцією плаценти при анемії. У цій групі середній вік пацієнток становив $27 \pm 1,5$ року. У 8 пацієнток вагітність була першою. У всіх пацієнток цієї групи вагітність перебігала з дисфункцією плаценти при анемії. При цьому у 6 пацієнток гестаційний період ускладнився маловоддям, у 2 - низькою плацентациєю. Пацієнтки народжували при доношених термінах вагітності, 6 з яких шляхом операції кесаревого розтину. У 4 породіль показанням до операції був дистрес плоду. У всіх пацієнток цієї групи застосовувалася перидуральна анестезія. Новонароджені після операції кесаревого розтину з оцінкою за шкалою Апгар 7-7 балів, інші 8-8 балів. Середня маса новонароджених становила $3,000 \pm 50$ г.

Органометрія і макроскопія плацент від жінок із залізодефіцитною анемією (2 група) в основному не відрізняється від показників групи контролю. Гістологічно у 2 групі дослідження, порівняно з контролем, у плаценті виявлено зміни. Дані, отримані нами при гістологічних дослідженнях плацент, підтвердили, що прояви плацентарної дисфункції при залізодефіцитній анемії вагітних в основному були в структурах хоріона в частині плацент у вигляді відносного варіанту незрілості за типом дисоційованого

розвитку ворсин, для якої характерним є нерівномірне дозрівання ворсин, як у сусідніх ділянках плацентарної тканини, так і в межах окремих котиледонів, поруч з нормальними ворсинами, які відповідають терміну гестації, в зрізах зустрічаються вогнища проміжних незрілих і ембріональних ворсин, але на тлі більшості ворсин відповідних терміну гестації.

Відзначається виражена проліферація цитотрофобласта і персистенція клітин Кашенко-Гофбауера, що стимулюється в основному гіпоксією. У пуповині, плодових, а також хоріонічній, децидуальній оболонках зміни, які могли б бути асоційовані із залізодефіцитною анемією, не виявлені. Слід звернути увагу на той факт, що в цій групі, при анеміях 1 ступеня, у більшості досліджень були виражені компенсаторні реакції у вигляді збільшення спеціалізованих термінальних ворсин, а також ангіоматозу у ворсин. Тільки в 2 спостереженнях вони були трохи знижені, а саме спостерігалось незначне зниження ангіоматозу у ворсин.

Результати гістохімічного дослідження на ДНК за Фельгеном виявили збільшення ДНК позитивних клітин з ознаками апоптозу в ядрах децидуальних клітин і значне в клітинах ворсин хоріона, що підтверджують показники апоптозного індексу (рис. 1), (табл. 1).

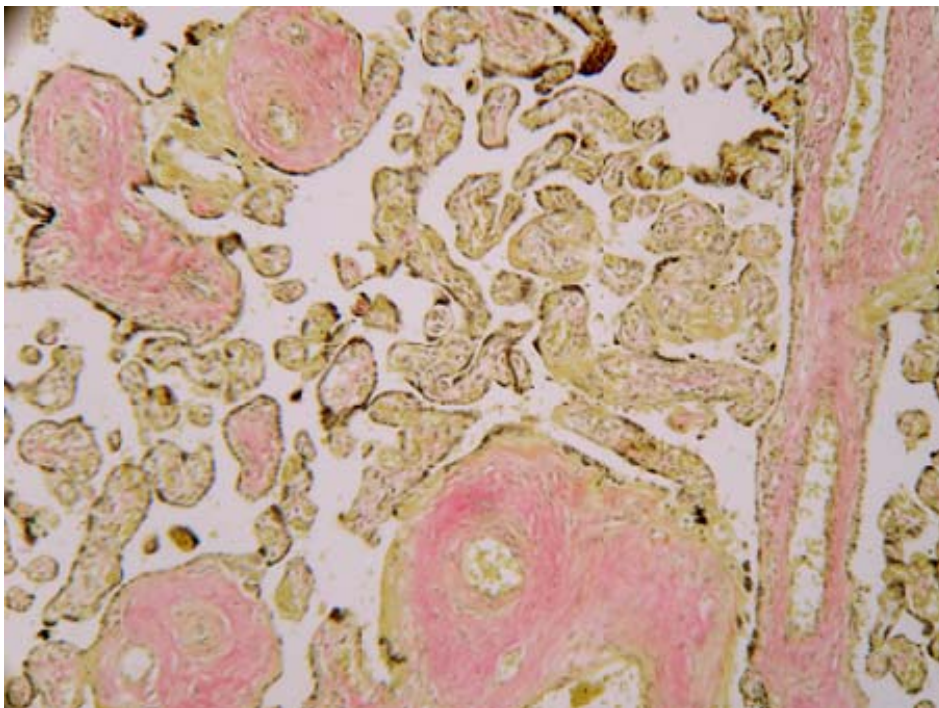


Рис. 1. Плацента жінок 2 групи. Дисоційований розвиток ворсин. Забарвлення пікрофуксином за Ван-Гізона. Мікрофотографія. Ок.10; Об.10

Показники апоптозного і проліферативного індексів (%)

Групи	1 група		2 група		3 група	
	децидуальні клітини	клітини ворсин хоріона	децидуальні клітини	клітини ворсин хоріона	децидуальні клітини	клітини ворсин хоріона
Апоптозний індекс	1-2	2-3	4-5	13-14	5-6	7, вогнища15
Проліферативний індекс	0-2	15-20	5-8	2-5	3-5	2-3

При імуногістохімічному дослідженні виявлено зниження поширеності регенераторно – проліферативного маркера Ki-67 в ядрах синцитіальних структур ворсинок (рис. 2), що підтверджується зниженням показників проліферативного індексу порівняно з групою контролю

(табл. 1). В основній групі досліджень (2 група) було встановлено незначне зниження експресії до рецепторів естрогенів (рис. 3) у децидуальних клітинах і клітинах ворсин хоріона, а рецепторів до прогестерону тільки клітинах ворсин хоріона (рис. 4, 5), (табл. 2).

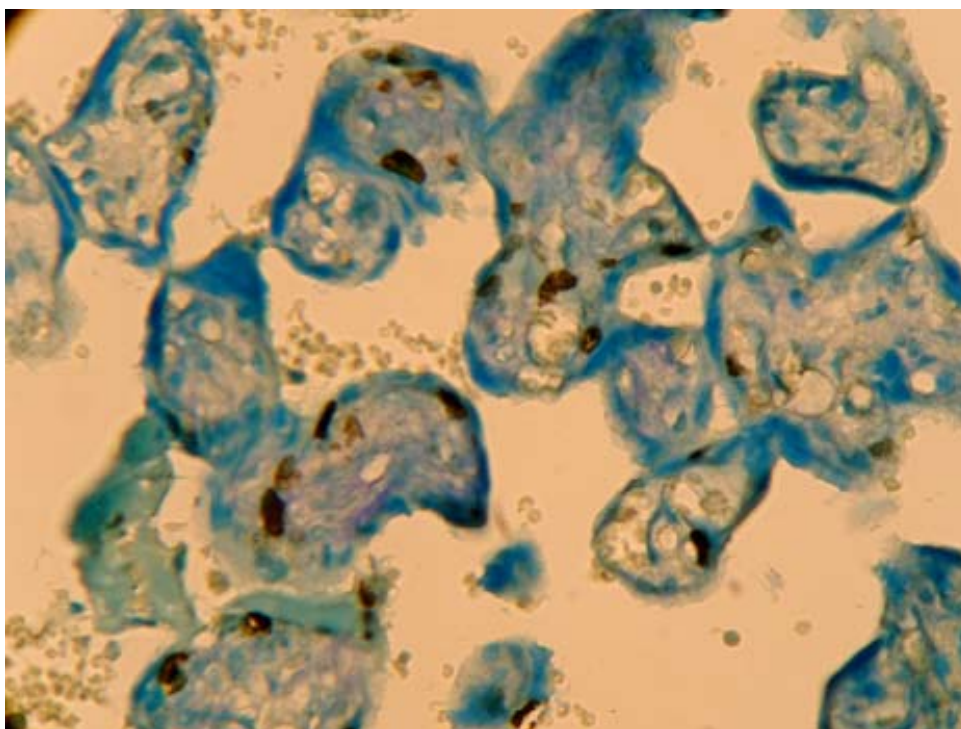


Рис. 2. Плацента жінки 2 групи. Зниження інтенсивності експресії МКАТ до Ki-67 в ядрах синцитія ворсинок. Непрямий стрептовідин - пероксидазний метод виявлення інтенсивності і поширеності реакції з МКАТ до Ki-67 (імуногістохімічне дослідження). Мікрофотографія. Ок. 10; Об.20

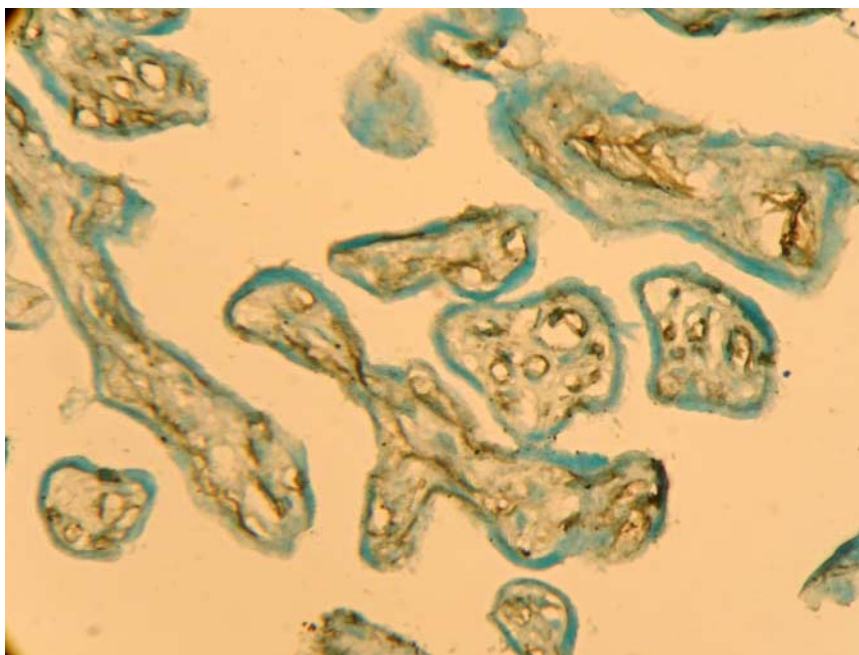


Рис. 3. Плацента жінки 2 групи. Експресія мезенхімального чинника Vimentin 2-3 бали в базальних мембранах судин ворсинок з ангиогенезом. Непрямий стрептовідин - пероксидазний метод виявлення експресії з МКАТ до Vimentin (імуногістохімічне дослідження). Мікрофотографія. Ок. 10; Об.40

Аналіз отриманих даних показав, що гістологічно в 3 групі досліджень було відзначено таке: органометрія і макроскопія плацент від жінок з плацентарною дисфункцією і анемією в більшості випадків не відрізнялася від таких у групі контролю. У 4 спостереженнях відмічалось незначне зниження маси плаценти і її розмірів. У частині спостережень відзначався варіант відносної незрілості ворсин хоріона за типом

дисоційованого або хаотичного дозрівання ворсин, для якого характерним є нерівномірне дозрівання ворсин як у сусідніх ділянках плацентарної тканини, так і в межах різних котиледонів, поруч з нормальними термінальними ворсинами в препаратах відзначені зони проміжних диференційованих незрілих ворсин, але на тлі превалювання ворсин, які відповідають терміну гестації.

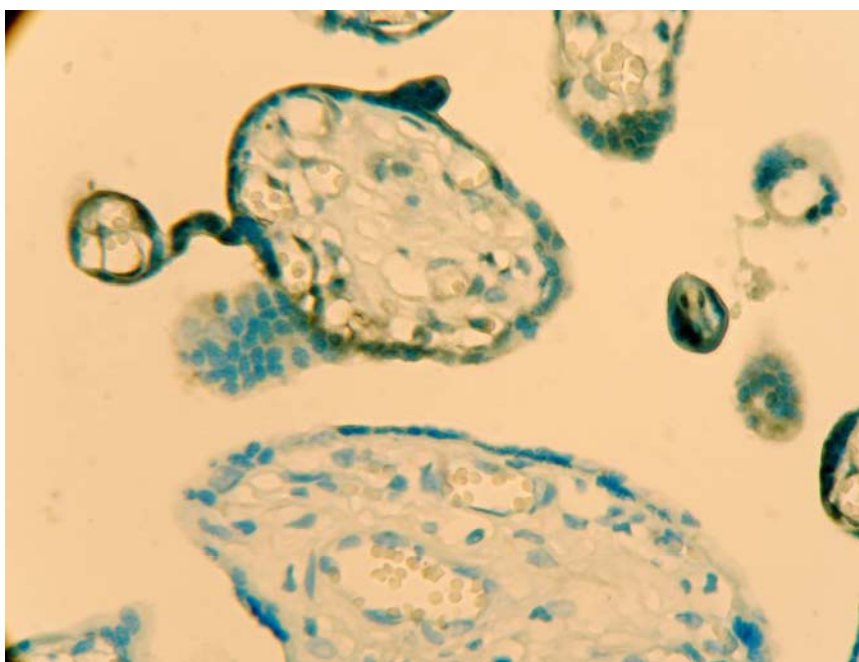


Рис. 4. Плацента жінки 2 групи. Зниження інтенсивності експресії МКАТ до рецепторів естрогену в ядрах синцитія ворсинок. Непрямий стрептовідин-пероксидазний метод виявлення експресії з МКАТ до рецепторів естрогену (імуногістохімічне дослідження). Мікрофотографія. Ок. 10; Об.20

Міра поширеності експресії рецепторів естрогену, прогестерону і чинника зростання ендотелію судин у структурах плаценти в групах порівняння

Групи дослідження	1 група		2 група		3 група	
	децидуальні клітини	клітини ворсин хоріона	децидуальні клітини	клітини ворсин хоріона	децидуальні клітини	клітини ворсин хоріона
естрогени	10-15 очагово (2 бали)	3-5 (1 бал)	2-3 (1 бал)	2-3 (1 бал)	2-3 (1 бал)	0 (0 балів)
прогестерон	10-15 (2 бали)	5-6 (1 бал)	10-15 вогнищево (2 бали)	1-2 (1 бал)	5-10 вогнищево (2 бали)	0-1 (0-1 бал)

У 4 плацентах відзначені вогнища патологічного варіанту незрілості за типом хаотичного склерозування ворсин. При цьому дрібні, склерозовані і гіповаскулярні ворсини перемежувалися з типовими термінальними ворсинами (рис. 6).

Для частини плацент були характерні вогнища зближених ворсин, які з'єднувалися між собою синцитіальними «містками» і не омивалися

материнською кров'ю. Епітелій у цих ворсинах стоншений або відсутній. Ці так звані «афункціональні зони» роблять вагомий внесок у розвиток плацентарної дисфункції.

Компенсаторно - пристосувальні реакції (рис. 7) як на тканинному, так і на клітинному рівнях носили вогнищевий характер, ступінь їх вираженості не відрізнявся від такого у 2 групі досліджень.

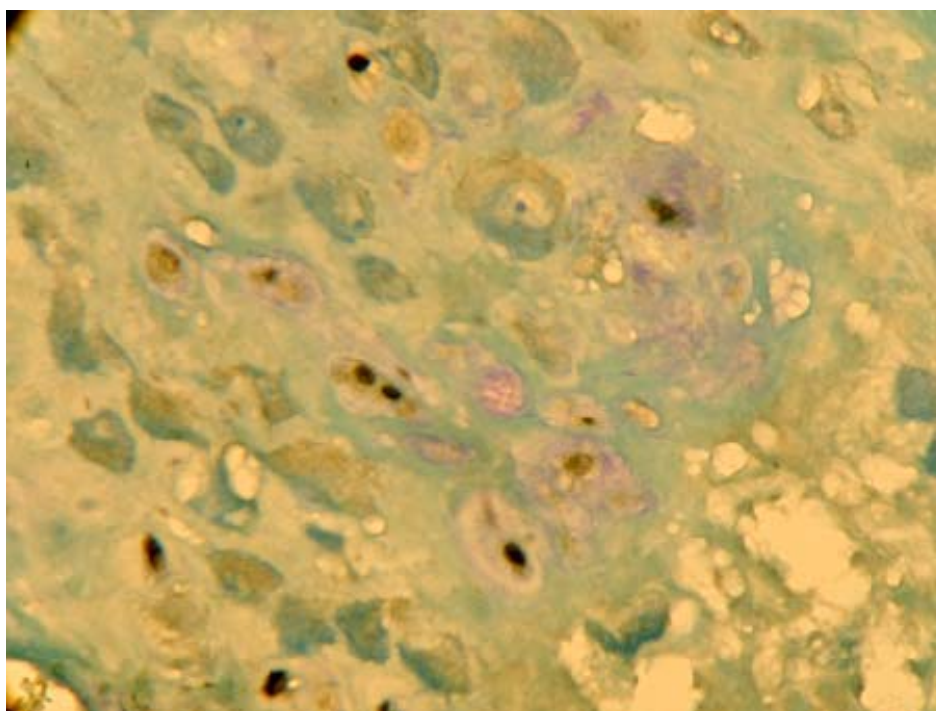


Рис. 5. Плацента жінки 2 групи. Зниження інтенсивності експресії МКАТ до рецепторів прогестерону в клітинах децидуа. Непрямий стрептовідин-пероксидазний метод виявлення експресії з МКАТ до рецепторів прогестерону (імуногістохімічне дослідження). Мікрофотографія. Ок. 10; Об.20

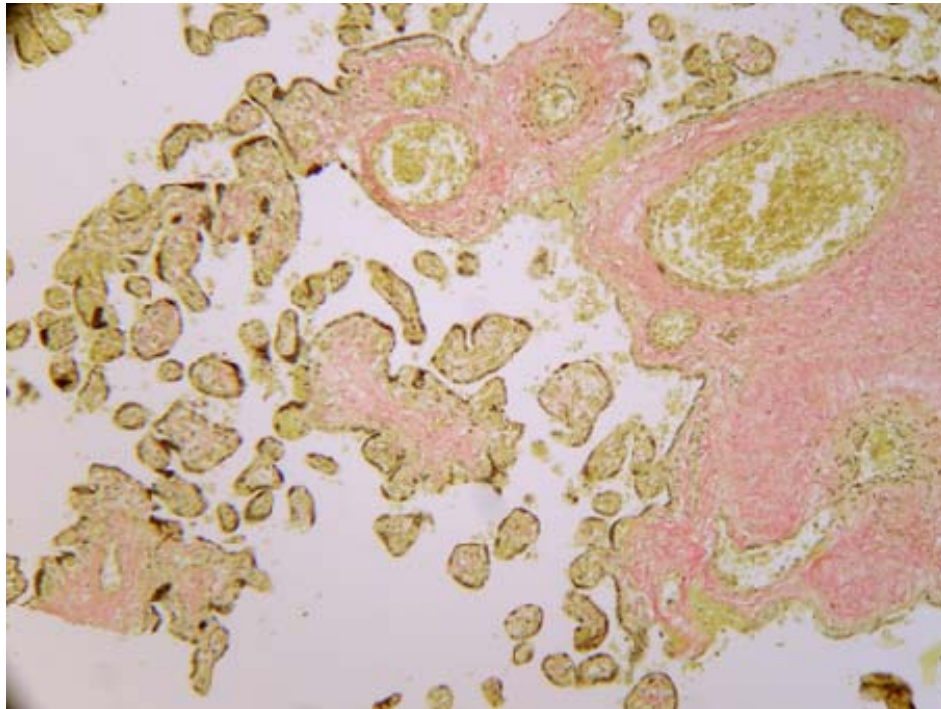


Рис. 6. Плацента жінки 3 групи. Вогнище хаотично склерозованих ворсин. Забарвлення пікрофуксином за Ван-Гізон. Мікрофотографія. Ок.10; Об.10

Результати гістохімічного дослідження на ДНК за Фельгеном виявили збільшення ДНК позитивних клітин з ознаками апоптозу в ядрах децидуальної клітини і в клітинах ворсин хоріона,

що підтверджують показники апоптозного індексу, практично ідентичні значенням, при-таманним зразкам у 2 групі досліджень (табл. 1).

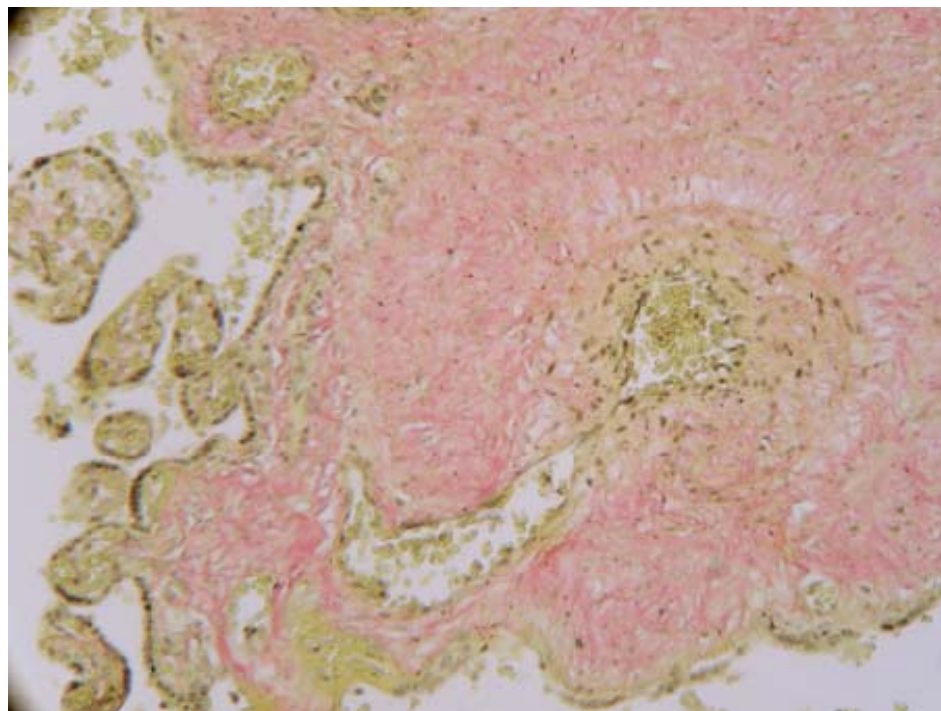


Рис. 7. Плацента жінки 3 групи. Компенсаторні реакції в плаценті - артеріо-венозний анастомоз. Забарвлення гематоксилін-еозином. Мікрофотографія. Ок.10; Об.10

ВИСНОВКИ

1. При сполученні плацентарної дисфункції та залізодефіцитної анемії у поодиноких спостереженнях відзначається незначне зниження маси плаценти і її розмірів.

2. У вагітних з дисфункцією плаценти відзначається зниження поширеності регенераторно - проліферативного маркера Ki-67 в ядрах синцитіальних структур ворсинок та зниження показників проліферативного індексу порівняно з групою контролю.

3. При дисфункції плаценти відзначається значне зниження експресії до рецепторів естрогенів у децидуальних клітинах аж до відсутності її в клітинах ворсин хоріона.

4. Зниження експресії до рецепторів прогестерону осередкового характеру при дисфункції плаценти відзначається тільки в клітинах ворсин хоріона.

СПИСОК ЛІТЕРАТУРИ

1. Айламазян, Э.К. Молекулярные маркеры старения и зрелости плаценты / Э.К. Айламазян, И.М. Криветной // *Мать и дитя: материалы VII Рос. форума.* – М., 2005. – С. 12-13.

2. Давиденко І.С. Гістоморфологія порушень дозрівання плаценти при залізодефіцитній анемії вагітних / І. С. Давиденко // *Вісник наукових досліджень.* – 2002. – № 2, додаток. – С. 33-35.

3. Коноводова Е.Н. Профилактика и лечение железодефицитных состояний у беременных и родильниц / Е.Н. Коноводова, В.А. Бурлев, Р.Г. Шмоков // *Лечащий врач* – 2010. - № 3 - С. 33-36.

4. Радзинский В.Е. Акушерская агрессия / В.Е. Радзинский. – М.: Изд-во журнала StatusPraesens, 2011. – 688 с.

5. Фетоплацентарная недостаточность и перинатальные осложнения у беременных с железодефицитной анемией / Л.С. Логутова, К.Н. Ахвледиани, В.А. Петрухин [и др.] // *Рус. мед. журнал.* – 2010. – Т. 18, № 19. – С. 1215-1219.

6. A quantitative analysis of transcriptionally active syncytiotrophoblast nuclei across human gestation. / N.M Fogarty, T.M. Mayhew, A.C. Ferguson-Smith, G.J. Burton // *J. Anat* – 2011 – Vol. 219, N 5. – P. 601-610.

7. Burton G.J. Oxygen, the Janus gas; its effects on human placental development and function / G.J. Burton // *J. Anat.* – 2009 – Vol. 215, N 1. – P. 27-35.

8. Burton G.J. The influence of the intrauterine environment on human placental development / G.J. Burton,

E. Jauniaux, D.S. Charnock-Jones // *Int. J. Dev. Biol.* – 2010 – Vol. 54, N 2–3. – P. 303-312.

9. Hargitai B. Examination of the human placenta / B. Hargitai, T. Marton, B. Cox // *J. Clin. Pathol.* – 2004 – Vol. 57. – P. 785-792.

10. Induction versus expectant monitoring for intrauterine growth restriction at term: randomised equivalence trial (DIGITAT) / K.E. Boers, S.M. Vijgen, D. Bijlenga [et al.] // *BMJ.* – 2010 – Vol. 341. – P. 7087.

11. Mayhew T.M. Turnover of human villous trophoblast in normal pregnancy: what do we know and what do we need to know? / T.M. Mayhew // *Placenta.* - 2014 – Vol. 35, N 4. – P. 229-240.

12. Promotion of angiogenesis by human endometrial lymphocytes / C. Dunk, S. Smith, A. Hazan [et al.] // *Immunol Invest.* – 2008 – Vol. 37, N 5. – P. 583-610.

13. Rheological and physiological consequences of conversion of the maternal spiral arteries for uteroplacental blood flow during human pregnancy / G.J. Burton, A.W. Woods, E. Jauniaux, J.C. Kingdom // *Placenta.* – 2009. – Vol. 30, N 6. – P. 473–482.

14. Rounded intraplacental haematomas due to decidual vasculopathy have a distinctive morphology / B. Fitzgerald, P. Shannon, J. Kingdom, S. Keating // *J. Clin. Pathol.* – 2011. – Vol. 64, N 8. – P. 729-732.

15. The impact of ultrasonographic placental architecture on antenatal course, labor and delivery in a low-risk primigravida population / S.M. Cooley, J.C. Donnelly, T. Walsh [et al.] // *J. Matern. Fetal Neonatal Med.* – 2011. – Vol. 24, N 3. – P. 493-497.

REFERENCES

1. Ailamazyan EK. [Molecular markers of aging and maturity of the placenta Mother and Child: Materials VII Ros. offline]. Moscow, 2005;12-13. Russian.

2. Davydenko IS. [Histomorphology of disorder of placenta maturation in iron deficiency anemia of pregnant women]. 2002;2:33-35. Ukrainian.

3. Konovodova EN, BurleVA, Shmokov RG. [Prevention and treatment of iron deficiency in pregnant and postpartum women]. EN Physician. 2010;3:33-36. Russian.

4. Radzinsky VE [Obstetric aggression]. Moscow: Publishing House of Journal StatusPraesens, 2011;688. Russian.

5. Logutova LS, KN Akhvlediani, Petruhin VA, Pavlova TV, Melnikov AP, Bashakin NF, Zhilyaeva OD, Kovalenko TS, Magilevskaya EV. [Placental insufficiency and perinatal complications in pregnant women with iron deficiency anemia]. Russian Medical Journal. 2010;18(19):1215-19. Russian.

6. Fogarty NM, Mayhew TM, Ferguson-Smith AC, Burton GJ. A quantitative analysis of transcriptionally active syncytiotrophoblast nuclei across human gestation. J Anat. 2011;219(5):601–10.

7. Burton GJ. Oxygen, the Janus gas; its effects on human placental development and function. J Anat. 2009;215(1):27–35.

8. Burton GJ, Jauniaux E, Charnock-Jones DS. The influence of the intrauterine environment on human placental development. *Int J Dev Biol.* 2010;54(2–3):303–12.
9. Hargitai B, Marton T, Cox BM. Examination of the human placenta. *Journal of Clinical Pathology.* 2004;57:785–92.
10. Boers KE, Vijgen SM, Bijlenga D, van der Post JA, Bekedam DJ, Kwee A, van der Salm PC, van Pampus MG, Spaanderman ME, de Boer K, Duvetkot JJ, Bremer HA, Haasaart TH, Delemarre FM, Bloemenkamp KW, van Meir CA, Willekes C, Wijnen EJ, Rijken M, le Cessie S, Roumen FJ, Thornton JG, van Lith JM, Mol BW, Scherjon SA; DIGITAT study group. Induction versus expectant monitoring for intrauterine growth restriction at term: randomised equivalence trial (DIGITAT). *BMJ.* 2010;21:341:c7087.
11. Mayhew TM. Turnover of human villous trophoblast in normal pregnancy: what do we know and what do we need to know? *Placenta.* 2014;35(4):229–40.
12. Dunk C, Smith S, Hazan A, Whittle W, Jones RL. Promotion of angiogenesis by human endometrial lymphocytes. *Immunol Invest.* 2008;7(5):583–610.
13. Burton GJ, Woods AW, Jauniaux E, Kingdom JC. Rheological and physiological consequences of conversion of the maternal spiral arteries for uteroplacental blood flow during human pregnancy. *Placenta.* 2009;30(6):473–82.
14. Fitzgerald B, Shannon P, Kingdom J, Keating S. Rounded intraplacental haematomas due to decidual vasculopathy have a distinctive morphology. *J Clin Pathol.* 2011;64(8):729–32.
15. Cooley SM, Donnelly JC, Walsh T, McMahon C, Gillan J, Geary MP. The impact of ultrasonographic placental architecture on antenatal course, labor and delivery in a low-risk primigravid population. *J Matern Fetal Neonatal Med.* 2011;24(3):493–7.

Стаття надійшла до редакції
16.09.2014



УДК 616.514-036.1-08:577.175.8

Е.М. Дитятковская

ДИНАМИКА УРОВНЯ ГИСТАМИНА У БОЛЬНЫХ ХРОНИЧЕСКОЙ КРАПИВНИЦЕЙ ПОД ВЛИЯНИЕМ РАЗЛИЧНЫХ МЕТОДОВ ЛЕЧЕНИЯ

*Городской аллергологический центр
Днепропетровск, 49000, Украина
City Allergy Center
Dnipropetrovsk, 49044, Ukraine*

Ключевые слова: сыпь, зуд, крапивница, гистамин, дисбиоз, кишечник
Key words: rash, itching, urticaria, histamine, disbiosis, gut

Реферат. Динаміка рівня гістаміну у хворих на хронічну кропив'янку під впливом різних методів лікування. Дитятковська Є.М. Вивчалась ефективність різних комплексів лікування хворих на хронічну кропив'янку. Всі хворі були розподілені на 2 групи залежно від лікувальної схеми. У статті показана динаміка рівня гістаміну у плазмі крові, дисбіозу кишківника і клінічних симптомів у хворих на хронічну кропив'янку під впливом різних терапевтичних комплексів. Виявлено кореляційний зв'язок рівня гістаміну у плазмі крові з методами лікування. Включення у терапію біонорма дозволяє досягти зняття клінічних симптомів, знизити рівень гістаміну та значно покращити життя пацієнтів.

Abstract. The dynamics of histamine level in patients with chronic urticaria under the influence of different methods of treatment. Dytyatkovska Ye.M. There was studied the efficiency of different methods of chronic urticaria treatment. All patients were divided into 2 groups depending on treatment scheme. The paper shows the dynamics of histamine level in blood plasma, intestine disbiosis in patients with chronic urticaria under the influence of different treatment complexes. It was proved that there exists the correlation between the serum histamine level and method of treatment. Introducing bionorm into the treatment allows to decrease histamine level and correspondingly to significantly improve clinical effect and patients' life quality.